

Síndrome de Regressão Caudal com Malformação Pélvica Grave

Severe Pelvic Malformations in Caudal Regression Syndrome

Marta Pinto^{1,2}, Fernando Chaves², Daniel Virella², Fátima Alves³, Rui Alves³

1. Serviço de Pediatria, Unidade de Faro, Centro Hospitalar do Algarve, Faro, Portugal

2. Unidade de Cuidados Intensivos Neonatais, Hospital de Dona Estefânia, Centro Hospitalar de Lisboa Central, Lisboa, Portugal

3. Departamento de Cirurgia Pediátrica, Hospital de Dona Estefânia, Centro Hospitalar de Lisboa Central, Lisboa, Portugal

Acta Pediatr Port 2016;47:372-3

A síndrome de regressão caudal é uma malformação congénita rara (1-5/100000 recém-nascidos), que compromete o normal desenvolvimento da metade inferior do corpo. Geralmente, associa-se a aplasia ou hipoplasia do sacro e/ou da coluna lombar, a alterações gastrointestinais, geniturinárias e/ou dos membros inferiores. A sua etiopatogenia é desconhecida, presumivelmente multifatorial, resultante de fatores ambientais, genéticos e/ou vasculares. O risco de aparecimento parece ser maior nas gestações de mães com diabetes insulino-dependente. Reporta-se o caso de uma lactente com o diagnóstico pré-natal de rim esquerdo poliquístico e deteção de imperfuração anal ao nascer. Na investigação imagiológica inicial identificou-se agenesia do sacro (Fig. 1) e presença de rim esquerdo poliquístico. Foi submetida a colostomia por laparotomia no primeiro dia de vida. Na exploração cirúrgica e perineal evidenciou-se malformação anorretal com fístula vestibular de localização muito baixa, ausência de canal vaginal individualizado (Fig. 2) e útero unicórneo esquerdo com anexos homolaterais. Apesar de, frequentemente, se observarem alterações urológicas na síndrome de regressão caudal, as malformações genitais são raras, mas potencialmente muito graves, podendo existir agenesia genital. Como diagnóstico diferencial, devem ser considerados outras síndromes polimalformativas, em particular a síndrome de Currarino e a associação VACTERL. O prognóstico depende da magnitude das malformações associadas. Nos casos graves pode cursar com morte no período neonatal.

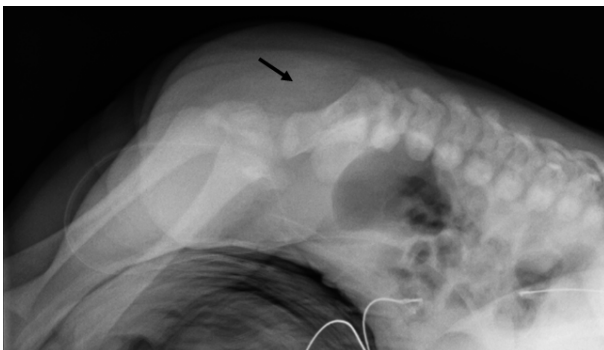


Figura 1. Radiografia lombo-sagrada: Agenesia do sacro e cóccix (seta).

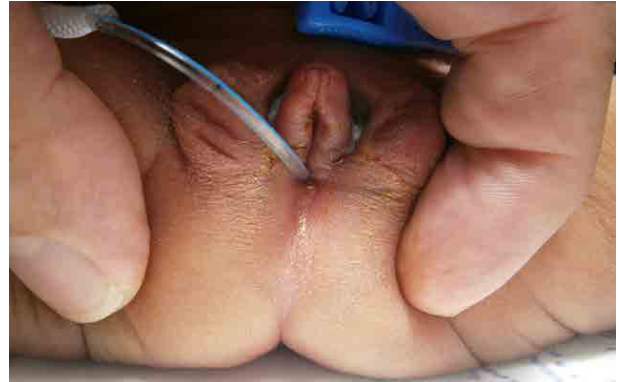

Figura 2. Imperfuração anal. Fístula retal no introito com ausência de canal vaginal individualizado.

Palavras chave: Anomalias Congénitas Múltiplas; Anomalias Congénitas Urogenitais; Anus Imperfurado; Doenças Renais Poliquísticas; Recém-Nascido; Região Sacrococcígea/anomalias congénitas

Keywords: Abnormalities, Multiple; Anus, Imperforate; Infant, Newborn; Polycystic Kidney Diseases; Sacrococcygeal Region/abnormalities; Urogenital Abnormalities

O QUE ESTE CASO ENSINA

- Nem todas as malformações graves são identificadas no rastreio ecográfico durante a gravidez.
- Perante um recém-nascido com anomalia anorretal devem ser excluídas outras malformações, nomeadamente ósseas, gastrointestinais e geniturinárias.
- O seguimento por uma equipa multidisciplinar é fundamental para orientação diagnóstica e terapêutica.

Conflitos de interesse

Os autores declaram a inexistência de conflitos de interesse na realização do presente trabalho.

Fontes de Financiamento

Não existiram fontes externas de financiamento para a realização deste artigo.alho.

Proteção de Pessoas e Animais

Os autores declaram que os procedimentos seguidos estavam de acordo com os regulamentos estabelecidos pelos responsáveis da Comissão de Investigação Clínica e Ética e de acordo com a Declaração de Helsínquia da Associação Médica Mundial.

Confidencialidade dos Dados

Os autores declaram ter seguido os protocolos do seu centro de trabalho acerca da publicação dos dados de doentes.

Correspondência

Marta Pinto
marta.albuquerque.pinto@gmail.pt

Recebido: 03/02/2016

Aceite: 03/06/2016

Referências

Al Kaissi A, Klaushofer K, Grill F. Caudal regression syndrome and popliteal webbing in connection with maternal diabetes mellitus: A case report and literature review. *Cases J* 2008;1:407.

Aslan H, Yanik H, Celikaskan N, Yildirim G, Ceylan Y. Prenatal diagnosis of caudal regression syndrome: A case report. *BMC Pregnancy Childbirth* 2001;1:8.

Damasceno L, Nogueira-Barbosa M, Defino H. Agenesia da coluna lombossagrada. *Coluna* 2006;5:140-7.

Genetics Home Reference. Caudal regression syndrome [consultado em dezembro de 2015]. Disponível em: <https://ghr.nlm.nih.gov/condition/caudal-regression-syndrome>

Sen KK, Patel M. Caudal regression syndrome. *Med J Armed Forces India* 2007; 63:178-9.