



## **Maus tratos - uma realidade escondida**

Susana Moleiro<sup>1</sup>, Dora Fontes<sup>2</sup>, Sara Aguilar<sup>3</sup>, Leonor Boto<sup>3</sup>, Joana Rios<sup>3</sup>, Cristina Camilo<sup>3</sup>, Francisco Abecasis<sup>3</sup>, Marisa Vieira<sup>3</sup>, Manuela Correia<sup>3</sup>

1. Hospital de Faro
2. Hospital do Espírito Santo, Évora
3. Centro Hospitalar de Lisboa Norte, Hospital de Santa Maria

### **Resumo**

Os maus tratos infantis permanecem um problema grave no mundo. Descreve-se o caso de um lactente, internado na unidade de cuidados intensivos por suspeita de sepsis e alteração do estado de consciência. Por convulsões focais efectuaram-se exames complementares de diagnóstico que evidenciaram hematomas subdurais em diferentes estadios evolutivos e hemorragias retinianas. A evolução clínica foi desfavorável com deterioração do estado neurológico, vindo a falecer. Face às características do caso, a suspeita de maus tratos foi comunicada ao Núcleo de Apoio à Família e à Criança e aos serviços do Ministério Público. A defesa dos direitos das crianças deve ser uma prioridade e, nesse sentido, é importante alertar os profissionais de saúde para o reconhecimento e sinalização precoce dos casos suspeitos.

**Palavras-chave:** Traumatismo não accidental, grave, problema, alerta

*Acta Pediatr Port 2013;44(1):34-6*

## **Child abuse - a hidden reality**

### **Abstract**

Child abuse continues to be an important worldwide problem. We report the case of an infant admitted to the intensive care unit for suspected sepsis and altered consciousness. A diagnostic workup for focal seizures showed subdural hematomas in various clinical stages and retinal hemorrhages. The hospital course was unfavorable with worsening neurological status that culminated in a fatal outcome. Considering the characteristics of the case, the suspicion of child abuse was communicated to the child protection services and to the Public Ministry. The protection of children's rights must be a priority, and, for that reason, it's important to alert health care workers for the early recognition and referral of suspected cases.

**Recebido:** 26.06.2012  
**Aceite:** 06.06.2013

**Key words:** Trauma, non-accidental, severe, problem, be alert

*Acta Pediatr Port 2013;44(1):34-6*

### **Introdução**

Os maus tratos infantis continuam a ser um problema grave a nível mundial. Podem expressar-se de formas diferentes, nomeadamente por abuso físico, emocional, sexual ou negligência. A nível nacional, a questão começou a ser debatida em 1911, embora só a partir da década de 1980 se tenha tornado alvo de maior intervenção, através de instituições como o Instituto de Apoio à Criança<sup>1</sup>. Desde então, foram desenvolvidos grupos de trabalho e promulgada legislação nesta área. Destaca-se a Lei de Proteção de Crianças e Jovens em Perigo, aprovada em 1999, que, entre outros aspectos, definiu o âmbito e forma de atuação das Comissões de Protecção de Crianças e Jovens e articulação com os demais intervenientes<sup>2</sup>.

O traumatismo craniano não accidental é uma forma de abuso físico, que engloba o anteriormente designado *shaken baby syndrome*. Estudos realizados em animais sugerem que as lesões encontradas nesta síndrome não se devem apenas a forças de aceleração e desaceleração<sup>1</sup>. Porém, quando o traumatismo inclui este tipo de forças, as lesões produzidas são geralmente graves, encontrando-se associadas a 30% de mortalidade. Salienta-se que, nas crianças que sobrevivem, subsistem sequelas graves, nomeadamente cegueira, défice cognitivo, paralisia cerebral e epilepsia<sup>3</sup>.

Estudos recentes referem o aumento da incidência de traumatismo craniano não accidental durante os períodos de recessão económica<sup>4</sup>. Atendendo à gravidade da situação e à conjuntura económica actual em Portugal, consideramos relevante alertar para a necessidade de sinalização precoce de crianças em risco e de manter um alto grau de suspeição para este tipo de situações.

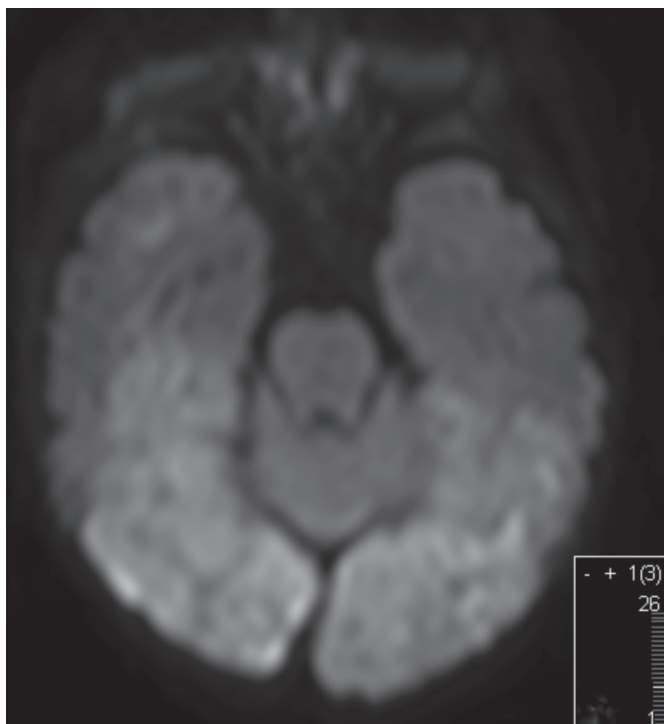
**Correspondência:**  
Susana Moleiro  
susanamoleiro@hotmail.com

### Relato de caso

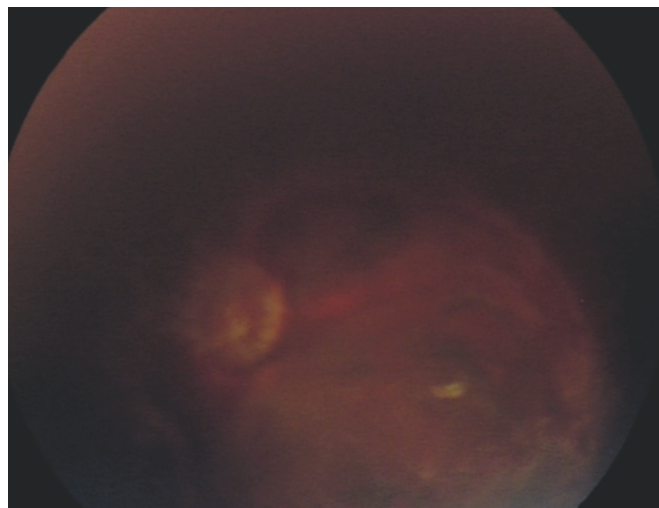
Lactente do sexo masculino, três meses de idade, trazido pela mãe ao serviço de urgência por tosse emetizante sem febre. Da história social destacava-se o baixo nível socioeconómico do agregado familiar, que já era acompanhado pelos serviços sociais.

À chegada ao serviço de urgência estava pouco reactivo, hipotónico, pálido com sinais de má perfusão periférica, pressão arterial média de 60 mmHg, frequência cardíaca de 135 bpm e SpO<sub>2</sub> 98% em ar ambiente. O restante exame objectivo não tinha alterações para além de sinais de cuidados de higiene deficitários. Tendo sido colocada a hipótese diagnóstica de sépsis, foi transferido para a Unidade de Cuidados Intensivos Pediátricos e iniciou terapêutica com ceftriaxona 100mg/Kg/dia, IV. A gasimetria capilar revelou acidose metabólica grave não compensada (pH 7,17; pCO<sub>2</sub> 36 mmHg; HCO<sub>3</sub> 13 mmol/L; BE – 14 mmol/L). Os níveis de glicemia eram de 301 mg/dl e de lactato de 90mg/dl. Os parâmetros de infecção estavam negativos e as provas de coagulação normais.

Horas depois, mantinha depressão do estado de consciência e iniciou crises convulsivas com movimentos clónicos do membro superior esquerdo. Foi realizada tomografia axial computadorizada crânio encefálica (TC-CE), que revelou hematoma subdural parietal à direita, seguida de ressonância magnética crânio encefálica com angiografia (Angio-RM), onde se objectivaram extensas áreas de restrição à difusão bioccipitais, parietal à direita e frontais cortico-subcorticais bilaterais sugestivas de lesões vasculares isquémicas em vários territórios arteriais, e hematomas subdurais bifrontais em diferentes estadios evolutivos (Figura 1). Foi solicitada a avaliação por neuro-oftalmologista que documentou numerosas hemorragias bilaterais da retina, dos discos ópticos e do vítreo, associadas a áreas de organização vitreoretiniana sugestivas de lesões hemorrágicas mais antigas (Figura 2).



**Figura 1.** Imagem obtida por angio-RM crânio-encefálica mostrando áreas de restrição à difusão bioccipitais.



**Figura 2.** Imagem do fundo ocular do olho esquerdo obtida por RetCAM mostrando hemorragia da retina, disco óptico e hemovítreo, e áreas de organização vitreoretiniana sugestivas de lesões hemorrágicas mais antigas.

O estado neurológico da criança agravou-se progressivamente, com o desenvolvimento de hipertensão intracraniana, convulsões refractárias à terapêutica médica e um padrão de surto-supressão no traçado electroencefalográfico. Atendendo à gravidade, extensão das lesões e evolução desfavorável do quadro clínico, foi comunicada aos pais a decisão de não reanimação e limitação terapêutica, tendo a criança vindo a falecer.

Quando interrogados e confrontados com a situação, os pais confirmaram que era uma criança com choro frequente, mas negaram qualquer possibilidade de traumatismo não accidental. Face às circunstâncias e características do caso clínico, a suspeita de abuso físico foi comunicada ao núcleo de apoio à família e à criança e aos serviços do Ministério Público. Foi realizada autópsia médico-legal.

### Discussão

Nas crianças vítimas de maus tratos físicos, o traumatismo craniano constitui a principal causa de morte. Em 75% dos casos, o agressor é o pai, ou o companheiro da mãe, os pais são jovens, apresentam história de abuso de substâncias e/ou violência doméstica e, frequentemente têm baixa escolaridade<sup>3</sup>. Embora mais notórios, os maus tratos não são exclusivos nas famílias carentes atingindo todos os estratos sociais<sup>5</sup>.

No caso descrito, para além de integrar uma família de risco, a criança apresentava outras características que a colocavam numa situação vulnerável, nomeadamente, idade inferior a 6 meses, ser do sexo masculino e apresentar choro frequente<sup>3</sup>. Outros factores de risco descritos que não foram encontrados nesta criança são a prematuridade e ser portador de deficiência<sup>3</sup>.

As convulsões clónicas focais descritas nesta criança motivaram a realização de exames imagiológicos do sistema nervoso central, que mostraram alterações compatíveis com traumatismo craniano não accidental. Neste contexto, a TC-CE frequen-

temente revela a presença de hematomas subdurais, por vezes em diferentes estadios evolutivos, edema cerebral, hemorragia subaracnoideia ou lesões hipóxico-isquémicas<sup>3</sup>. A Angio-RM-CE permite excluir outros diagnósticos e caracterizar com maior precisão as alterações do parênquima cerebral, nomeadamente as hipóxico-isquémicas, pelo método de difusão.

Alguns casos também podem apresentar fracturas múltiplas, do tipo espiral em ossos longos, da grelha costal e/ou ossos do crânio<sup>3</sup>.

O exame oftalmológico é fundamental, devendo ser, sempre que possível, complementado com documentação fotográfica. Em 1971, Guthkelch descreveu pela primeira vez as hemorragias retinianas associadas ao traumatismo craniano não acidental, como secundárias a forças de aceleração/desaceleração<sup>6</sup>. Desde então, diversos grupos têm trabalhado nesta área e referem uma associação em aproximadamente 85% dos casos<sup>6,7</sup>. As hemorragias retinianas podem surgir noutros contextos para além de traumatismo craniano não acidental, designadamente associadas a hipertensão, coagulopatia, infeção, trauma acidental ou do parto, doença hematológica, ressuscitação cardiorespiratória, entre outras<sup>6,7,8</sup>. Contudo, vários autores consideram-nas altamente sugestivas de abuso quando são bilaterais, numerosas, se estendem até à periferia da retina, estão associadas a retinosquises (separação anómala das camadas retinianas) e apresentam múltiplos padrões (intraretinianas, pré-retinianas e do vítreo)<sup>6,7,8</sup>. A probabilidade de resultarem de traumatismo não acidental aumenta na ausência de lesão do globo ocular<sup>6</sup> e se surgirem após as seis semanas de vida, altura em que se considera que já não são consequência do parto<sup>6</sup>.

O diagnóstico de traumatismo craniano não acidental deve ser baseado numa história clínica detalhada e rigorosa, nos resultados dos exames imagiológicos e oftalmológicos, bem como na exclusão de alterações laboratoriais sugestivas de doença sistémica<sup>3</sup>.

O facto de uma família se encontrar sinalizada não invalida que a criança seja vítima de abusos repetidos, nomeadamente do tipo físico, pelo que o profissional de saúde deve manter sempre um elevado grau de suspeição. Nestes casos, é importante a articulação com as entidades competentes de forma a reforçar a protecção da criança, procurando dessa forma prevenir a perpetuação dos maus tratos.

Os maus tratos infantis continuam a ser uma realidade e um problema na sociedade, e Portugal destaca-se no sentido negativo. A suspeita sistemática em situações pouco claras levaram a que a verdadeira dimensão do problema tenha vindo a emergir progressivamente nos últimos anos. No entanto, muitas vezes o diagnóstico não é feito de imediato. É necessário estar atento às incongruências da história e à discrepância entre o traumatismo descrito e o tipo de lesão encontrada. Todos os dias passam pelos serviços de urgência casos de maus tratos. A nossa obrigação, enquanto profissionais de saúde, é identificá-los e garantir que as crianças são protegidas de forma eficaz.

### Agradecimentos

À equipa médica responsável pela consulta de Neuro-oftalmologia pela cedência das imagens.

### Referências

1. Magalhães T. *Abuso de crianças e jovens - Da suspeita ao diagnóstico*. 1<sup>st</sup> ed. Lisboa: Lidel; 2010.
2. Jorge A, Leça A, Perdigão A, Laranjeira AR, Menezes B, Fernandes MJL, et al. Maus tratos em crianças e Jovens. *Intervenção da Saúde*. Direcção Geral da Saúde. Nov 2008. Acessível em: [http://www.arscentro.minsaude.pt/Institucional/projectos/crmsca/circuitos/Pagi\\_nas/riscosocial.aspx](http://www.arscentro.minsaude.pt/Institucional/projectos/crmsca/circuitos/Pagi_nas/riscosocial.aspx).
3. Wendel LJA, Longmuir SQ, Syed NA. Non-accidental trauma: An unresponsive infant with bilateral retinal hemorrhages. *Eyeforum.org*. Feb 2009. Acessível em: <http://webeye.ophth.uiowa.edu/eyeforum/cases/92-nonaccidental-trauma.htm>.
4. Huang MI, O'Riordan MA, Fitzenrider E, McDavid L, Cohen AR, Robinson S. Increased incidence of nonaccidental head trauma in infants associated with the economic recession. *J Neurosurg Pediatr* 2011; 8:171-6.
5. Almeida A, André I, Almeida H. Sombras e marcas: os maus tratos às crianças na família. *Análise Social*. 1999; 24(150): 91-121.
6. Levin, A. Retinal hemorrhage in abusive head trauma. *Pediatrics* 2010; 126: 961-70.
7. Binenbaum G, Mirza-George N, Christian C, Forbes B. Odds of Abuse associated with retinal hemorrhages in children suspected of child abuse. *J AAPOS* 2009; 13 (3): 268-72.
8. Levin A. Retinal hemorrhages: advances in understanding. *Pediatr Clin North Am* 2009; 56: 333-44.