

## Trombocitopenia e Ausência de Rádio (Síndrome TAR) – Caso Clínico

ALBINA SILVA <sup>1</sup>, LURDES MORAIS <sup>2</sup>, CRISTINA ROCHA <sup>1</sup>, ELÍSIO COSTA <sup>1</sup>, EUGÉNIO VALENTE <sup>3</sup>,  
PAULA SOARES <sup>2</sup>, JOSÉ BARBOT <sup>1</sup>

<sup>1</sup> Serviço de Hematologia do Hospital de Crianças Maria Pia

<sup>2</sup> Serviço de Neonatologia da Maternidade Júlio Dinis

<sup>3</sup> Serviço de Ortopedia do Hospital de Crianças Maria Pia

### Resumo

### Summary

A síndrome de TAR (Mckusik 274000) é uma entidade autosómica recessiva caracterizada por anomalias dos membros, particularmente ausência de rádio associada a trombocitopenia hipomegacariocítica.

Os autores descrevem uma criança com síndrome de TAR diagnosticado ao nascimento, com trombocitopenia grave ( $20 \times 10^9/l$ ), associada a ausência bilateral de rádio. No primeiro ano de vida a contagem de plaquetas situou-se entre  $10$  e  $20 \times 10^9/l$  com sintomatologia hemorrágica cutânea intermitente. Aos 4 meses ocorreu uma hemorragia subdural em contexto traumático que obrigou a intervenção neurocirúrgica urgente. A melhoria da trombocitopenia após o primeiro ano possibilitou a realização de cirurgia ortopédica no sentido da melhoria funcional e estética das deformidades. Actualmente com 6 anos de idade, apresenta boa evolução estaturponderal com desenvolvimento psicomotor adequado. Não apresenta sintomatologia hemorrágica sendo a contagem média de plaquetas de  $60 \times 10^9/l$ .

Os autores discutem a possibilidade de um programa transfusional profilático de plaquetas alternativo à opção conservadora que foi decidida nesta criança.

**Palavras-Chave:** Síndrome TAR, Trombocitopenia, Ausência de rádio, Transfusão de plaquetas.

### Thrombocytopenia and Absent Radius (TAR Syndrome) – Case Report

TAR syndrome (Mckusik 274000) is an inherited disorder characterised by limb abnormalities, specially absent of radius, and hypomegakaryocytic thrombocytopenia.

We report a child with bilateral absent of radius, and a severe thrombocytopenia during the first year of life. At 4 months of age a subdural bleeding event with a convulsive episode occurred and a successful emergent neurosurgery was performed. The thrombocytopenia improved beyond the first year. This fact made possible orthopaedic procedures at the age of 18 months. At the moment, with 6 years of the old, she presents a normal height and weight with adequate psychomotor development. She has no hemorrhagic symptoms and her average platelet count is around  $60 \times 10^9/l$ .

The authors discuss the possibility of a prophylactic platelet transfusion program in alternative to the conservative option in this child.

**Key-Words:** TAR syndrome, Thrombocytopenia, Absent radius, Platelet transfusions.

### Introdução

A primeira descrição de trombocitopenia associada a ausência de rádio data de 1956 (*Gross et cols*). Em 1969 *Hall et cols* descrevem 4 irmãs afectadas com a síndrome, atribuindo-lhe o acrónimo de TAR <sup>(1,2)</sup>. Actualmente estão descritos na literatura pelo menos 200 casos de trombocitopenia com ausência de rádio (TAR) <sup>(3)</sup>. Trata-se de uma patologia rara cuja incidência não está bem determinada. Num levantamento recente baseado no registo Espanhol de malformações congénitas, foram identificados 6 casos nos últimos 20 anos o que corresponde a uma frequência estimada de 0,42 por 100.000 recém-nascidos vivos <sup>(2)</sup>. É uma doença hereditária autossómica recessiva, mais

Correspondência: José Barbot

Serviço de Hematologia  
Hospital de Crianças Maria Pia  
Rua da Boavista, 827  
4000-111 Porto  
Tel.: 22 609 98 61 / Fax: 22 600 08 41

Aceite para publicação em 24/11/2000.

Entregue para publicação em 30/10/2000.

frequente no sexo feminino e cujo mecanismo patogénico permanece desconhecido <sup>(4)</sup>.

O diagnóstico é habitualmente estabelecido ao nascimento face às características físicas associadas à trombocitopenia. Clinicamente caracteriza-se por alteração dos membros, com ausência ou hipoplasia bilateral do rádio em 100% dos casos, podendo associar-se hipoplasia do cúbito, defeitos das mãos e dos membros inferiores <sup>(1, 3)</sup>. A ausência ou hipoplasia bilateral do rádio associada à presença de polegar é característica patognomónica e permite distinguir o síndrome de TAR da anemia de Fanconi e da trissomia 18 que podem apresentar ausência de rádio e polegar. Ocasionalmente observa-se a presença de anomalias cardíacas congénitas, nomeadamente tetralogia de Fallot e defeitos do septo atrial <sup>(1-7)</sup>. Anomalias genito-urinárias foram também descritas em alguns doentes <sup>(5)</sup>. A alergia às proteínas de leite de vaca está descrita em 20% dos casos <sup>(1, 3, 4, 7)</sup>.

As alterações hematológicas são mais evidentes nos primeiros meses de vida, consistindo em trombocitopenia (contagem de plaquetas inferior a  $50 \times 10^9/l$  em 95% dos casos) com ausência ou raridade de megacariócitos na medula óssea. Leucocitose, eosinofilia e anemia também podem estar presentes <sup>(1-7)</sup>.

O prognóstico das crianças com síndrome de TAR está dependente da gravidade da trombocitopenia nos primeiros meses de vida <sup>(4)</sup>. A mortalidade e morbilidade é maior neste período pelo risco acrescido de hemorragia gastrointestinal e cerebral. A partir do primeiro ano de vida verifica-se aumento progressivo da contagem de plaquetas o que contribui para uma diminuição da morbilidade <sup>(2, 3, 4, 5)</sup>.

A síndrome de TAR associa-se a atraso do desenvolvimento apenas em 7% dos casos e ocorre frequentemente em doentes que tiveram hemorragia intracraniana no primeiro ano de vida. Contudo, pode ocorrer atraso motor devido às malformações ósseas dos membros superiores nomeadamente das mãos <sup>(1, 4)</sup>.

O diagnóstico pré-natal pode ser evocado pela evidência ecográfica de aplasia bilateral do rádio associada a trombocitopenia estabelecido por cordocentese <sup>(3, 4)</sup>.

### Caso Clínico

Criança de 6 anos, sexo feminino, primeira filha de pais jovens, não consanguíneos, sem história familiar de malformações congénitas. Gravidez de termo, vigiada, sem intercorrências e sem exposição conhecida a agentes teratogénicos. Parto por forceps. Índice apgar 9/10.

Exame físico ao nascimento: peso – 2790 g (P10-25), comprimento – 46 cm (P10-25), perímetro cefálico – 34 cm (P50). Palidez cutânea, petéquias e equimoses disper-

sas; malformações dos membros superiores (desvio radial das mãos com a presença de 5 dedos), não tendo sido observadas outras malformações. Analiticamente destacava-se trombocitopenia grave ( $20 \times 10^9/l$ ). A contagem de leucócitos era de  $29,5 \times 10^9/l$  e o hematócrito de 31,5%. Radiologicamente verificou-se a não existência bilateral de rádio. O polegar estava presente e observava-se ligeira hipoplasia bilateral do cúbito (fig. 1). Ecografia cerebral, cardíaca e renopélvica não revelaram alterações. No mielograma observavam-se raríssimos megacariócitos. Cariótipo 46 XX.

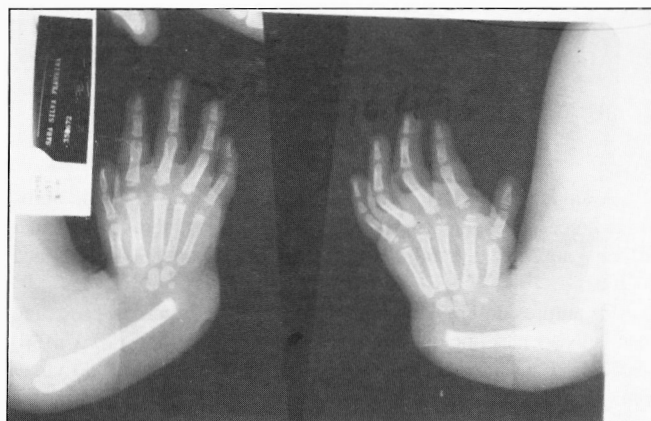


FIG. 1 – Aplasia do rádio com hipoplasia do cúbito.

Teve alta hospitalar aos 8 dias de vida, clinicamente bem, mantendo petéquias dispersas e uma contagem plaquetária de  $17 \times 10^9/l$ .

Nos meses seguintes manteve trombocitopenia ( $10$  a  $17 \times 10^9/l$ ), tendo-se verificado a ocorrência de 3 episódios transitórios de reacção leucemoide ( $30$  a  $40 \times 10^9/l$ ) e eosinofilia, durante intercorrências infecciosas. Foi notada má evolução ponderal e diarreia, tendo sido pedido RAST proteínas de leite de vaca que se revelou de classe 2. Sem referência a sintomatologia hemorrágica gastrointestinal.

Aos 4 meses de idade, em sequência de queda da cama foi observado episódio convulsivo, tendo sido diagnosticada hemorragia intracraniana na região parietal esquerda e hematoma subdural. Apresentava anemia grave (Hb - 4,5 g/dl) e trombocitopenia ( $10 \times 10^9/l$ ). Foi submetida a intervenção neurocirúrgica após administração de concentrado de plaquetas e concentrado eritrocitário. Iniciou terapêutica anticonvulsivante que manteve até aos 5 anos por apresentar electroencefalograma com alterações.

A partir dos 18 meses verificou-se aumento progressivo da contagem de plaquetas cuja média actual é de  $60 \times 10^9/l$ .

A melhoria da trombocitopenia possibilitou a realização de duas intervenções cirúrgicas ortopédicas no sentido da melhoria funcional e estética das deformidades (figs. 2 e 3). Actualmente com 6 anos de idade encontra-se assintomática, com uma evolução estatura ponderal no percentil 25 e desenvolvimento psicomotor adequado com um quociente de desenvolvimento global de 94 (escala de Griffith). As atitudes terapêuticas limitam-se a fisioterapia regular e profilaxia de cáries dentárias. As limitações à sua autonomia referem-se apenas à execução dos movimentos que obriguem à extensão completa dos antebraços como seja o manuseamento de vestuário da metade inferior do corpo.

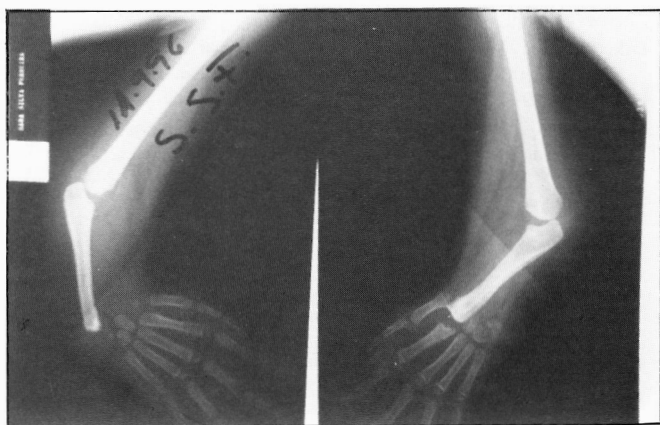


FIG. 2 – Membro superior esquerdo antes da cirurgia e direito após cirurgia.

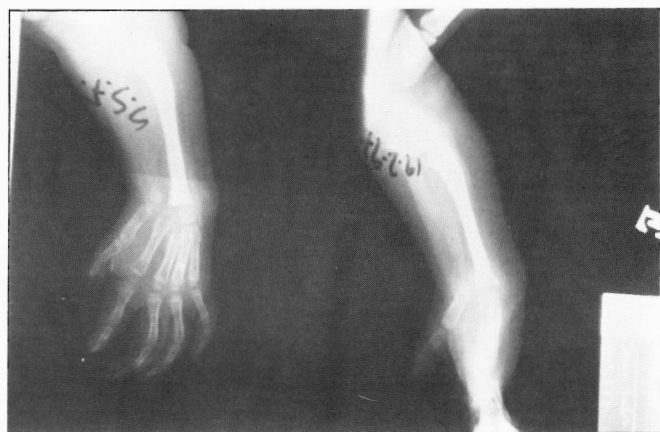


FIG. 3 – Membro superior direito após cirurgia.

### Discussão

Na síndrome de TAR o diagnóstico é evocado ao nascimento pela presença das anomalias esqueléticas características associadas a trombocitopenia. O caso descrito

cumprir as características do síndrome (aplasia bilateral do rádio com presença de polegar e trombocitopenia). A anamnese excluiu a possibilidade de agentes teratogénicos (a fetopatia por talidomida têm fenótipo semelhante, embora a ausência de polegar seja característica). Na trissomia 18 podem coexistir aplasia do rádio e trombocitopenia, mas existem outras malformações associadas e a alteração cromossómica é diagnóstica. O síndrome de Robert's-SC focomelia tem fenótipo idêntico ao síndrome de TAR, mas habitualmente apresenta alterações esqueléticas mais graves dos membros superiores e associa-se a defeitos da linha média, atraso do crescimento pré e pós-natal e atraso mental grave<sup>(1, 3, 7)</sup>. Na anemia de Fanconi os doentes podem apresentar alterações do rádio com ausência do polegar e desenvolvem geralmente mais tarde outras alterações hematológicas além da trombocitopenia.

Os recém-nascidos com síndrome de TAR caracteristicamente apresentam petéquias e lesões purpúricas ao nascimento<sup>(3)</sup>, tal como o observado no caso descrito. A contagem plaquetária habitualmente varia entre 15 e 30 x 10<sup>9</sup>/l e tem tendência a diminuir nas situações de stress, tais como cirurgias e infecções<sup>(3, 4)</sup>. As reacções leucemoides (contagem de leucócitos superior a 35 x 10<sup>9</sup>/l) também podem surgir nestas circunstâncias. A anemia é frequente e habitualmente secundária a hemorragia gastrointestinal. A eosinofilia também é comum, provavelmente relacionada com a alergia às proteínas do leite de vaca. Os episódios de reacção leucemoide e eosinofilia regredem após o primeiro ano de vida<sup>(3)</sup>.

Não existe tratamento efectivo para esta entidade. Os corticoides, imunoglobulinas intravenosas assim como a esplenectomia não se revelaram eficazes<sup>(3, 4, 8)</sup>. A transfusão de concentrado plaquetário é necessária perante uma situação de hemorragia aguda<sup>(8)</sup>.

Em 40 dos cerca de 200 casos referidos na literatura ocorreu a morte maioritariamente (85%) durante o primeiro ano de vida. Apenas uma criança faleceu após os 3 anos de vida<sup>(8)</sup>. Esta constatação coloca a delicada questão da transfusão profilática de plaquetas durante o período de maior risco. As dificuldades que se colocam face a um programa nesse sentido relacionam-se com a reduzida sobrevida das plaquetas transfundidas, obrigando a uma periodicidade transfusional semanal, assim como com o rápido desenvolvimento de refractariedade imunologicamente mediada, prejudicando a eficácia transfusional em contexto de hemorragia aguda. Foi baseado nestes pressupostos que se optou por não transfundir esta criança com carácter profilático. O certo é que ocorreu hemorragia cerebral em contexto traumático, o que poderia ter condicionado sequelas graves.

Os avanços tecnológicos na área da Imunohemoterapia permitem-nos actualmente ponderar soluções alternativas

no sentido diminuir o desenvolvimento de refractariedade ou seja:

– Recurso a citafereze com objectivo de transfundir plaquetas de dador único ou de um número restrito de dadores.

– Recurso adicional à fenotipagem plaquetária dos dadores, no sentido de transfundir plaquetas compatíveis no sistema HLA.

A excelente evolução de uma criança com síndrome de TAR uma vez ultrapassada sem sequelas o período de maior risco, poderá justificar o recurso a um programa transfusional profilático temporário, apesar da sobrecarga e incómodo daí decorrente tanto para si como para o/os dadores.

### Bibliografia

1. Jones LK. Smith's Recognizable Patterns of Human Malformation. 5th edition. Philadelphia. WB Saunders y, 1997: 320-3.
2. Martínez-Frías Lm, Sánchez BE, García GA, Fernández LJ, Manzano CF, Aguilar MJ, Crespo MJ. Estudio epidemiológico del síndrome de trombocitopenia con aplasia de radio (TAR) en España 1998. *Ann Esp Pediatr*, 1994; 49 (6): 619-23.
3. Nathan GD, Orkin HS. Nathan and Oski's Hematology of Infancy and Childhood. 5th edition. Philadelphia. WB Saunders Company 1998; 307-9.
4. Hall GJ. Thrombocytopenia and absent radius (TAR) syndrome. *J Med Genet* 1978; 24: 79-83.
5. Bradshaw A, Donnelly FL, Foreman WJ. Thrombocytopenia and absent radii (TAR) syndrome associated with horseshoe Kidney. *Pediatr Nephrol* 2000; 14: 29-31.
6. Teufel M, Enders H, Dopfer R. Consanguinity in a Turkish Family with Thrombocytopenia with Absent Radii (TAR) Syndrome. *Human Genet* 1983; 6664; 94-96.7.
7. Calvo SA, Marqués BM, Mordt VC, Aparici E, Azcona UM. Síndrome de TAR (Trombocitopenia y aplasia radial). *Ann Esp Pediatr* 1994; 41 (6): 415-8.
8. Beutler E, Lichtman AM, Coller SB, Kipps JT. Williams Hematology 5th edition. Mc Graw-Hill, 1996: 1282-3.