

Dermatose Bolhosa Crónica Linear por IgA: Apresentação de um Caso Clínico e Revisão da Literatura

FELISBELA ROCHA*, ANA SILVA**, PAULA FONSECA*, PAULO TEIXEIRA*, ANA PAULA VIEIRA***, J.M. GONÇALVES OLIVEIRA*

*Serviço de Pediatria, Hospital S. João de Deus – V N Famalicão

**Serviço Anatomia Patológica, Hospital S. Marcos – Braga

Resumo

A doença bolhosa crónica da infância ou doença IgA linear da infância é uma doença adquirida de provável origem auto-imune, caracterizada pelo envolvimento da pele e mucosas por vesículas, bolhas e erosões. O diagnóstico diferencial faz-se com outras doenças auto-imunes, como o penfigóide bolhoso e dermatite herpetiforme. O impetigo bolhoso e o herpes simplex também devem ser considerados no diagnóstico diferencial. O principal meio de diagnóstico é a biópsia da pele com observação por imunofluorescência directa, devendo esta ser realizada em todos os casos suspeitos. Na imunofluorescência observam-se depósitos lineares de IgA ao longo da membrana basal. Sendo esta patologia rara, na maior parte dos casos, o seu diagnóstico é tardio. Os autores apresentam o caso clínico de uma criança do sexo masculino, com quatro anos de idade, sem antecedentes relevantes que recorreu ao Serviço de Urgência por dermatose bolhosa com aproximadamente quatro meses de evolução.

Palavras-Chave: doença bolhosa crónica, criança, IgA

Summary

Chronic Bullous Disease as Linear IgA. A Clinical Case

Chronic bullous disease of childhood also known as linear IgA disease of childhood is an acquired autoimmune skin disease, characterized by skin and mucous membranes involvement with vesicles, bullae and erosions. Differential diagnosis is made with rare entities such as bullous pemphigoid and dermatitis herpetiformis. Bullous impetigo and occasionally herpes simplex may be considered in the differential diagnosis. The single most important investigation is a skin biopsy of uninvolved skin with direct immunofluorescence.

A biopsy should be performed in all suspected cases. Immunofluorescence features are the deposition of a linear band of IgA along the dermal-epidermal junction. This is a rare disease, which makes that, most of the time, there is a late diagnosis. The authors report a case of a boy with four years old, with irrelevant antecedents, that presented with a four month history of blistering.

Key-Words: chronic bullous disease, children, IgA

Introdução

As doenças bolhosas auto-imunes da pele são raras na criança, sendo a mais frequente a dermatose IgA linear. É uma doença bolhosa adquirida com envolvimento da pele e por vezes das mucosas, caracterizada pela formação de vesículas, bolhas, erosões e crostas secundárias. As bolhas são subepidérmicas e a histopatologia mostra-as na junção dermoepidérmica com infiltrado inflamatório constituído, por neutrófilos e eosinófilos. A imunofluorescência é diagnóstica e patognomónica, caracterizando-se pela presença de depósitos lineares de IgA ao longo da junção dermo-epidérmica. A dermatose resulta da formação de anticorpos IgA contra constituintes normais da membrana basal, embora o antígeno-alvo não esteja ainda identificado. Os anticorpos depositam-se segundo um padrão linear, e encontram-se tanto na pele como no sangue. Clinicamente é indistinguível da dermatite herpetiforme, do penfigóide bolhoso e da epidermólise bolhosa.

O diagnóstico exacto tornou-se possível com o aparecimento da imunofluorescência, na década de 1970.

Caso Clínico

MJSC, sexo masculino, 4 anos de idade, sem antecedentes pessoais ou familiares relevantes, recorreu ao Serviço de Urgência do Hospital S. João de Deus por dermatose bolhosa, pruriginosa, com aproximadamente 4

Correspondência: Felisbela Maria de Barros Coelho da Rocha Bento
Praceta da Rua 33, n° 304
4480-072 Vila do Conde
Telefone: 966807719 / Fax: 222077567
e-mail: felisbela1975@portugalmail.pt

meses de evolução. Tinha efectuado previamente terapêutica com antibiótico, emolientes, aciclovir, anti-histamínico e corticóide oral. Apenas referiu ligeira melhoria com o último.

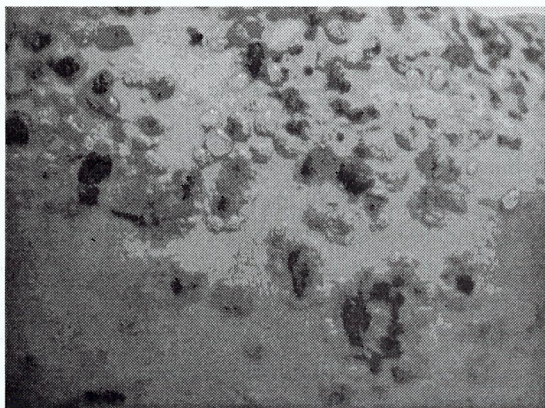
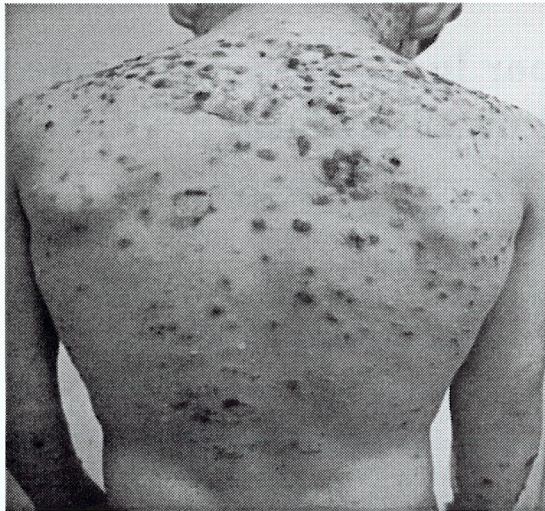

Fig. 1 e 2 - Exame físico: sesículas e bolhas tensas de conteúdo seroso, erosões e crostas sero-hemorrágicas

Ao exame físico observavam-se vesículas e bolhas tensas de conteúdo seroso, umas sobre pele normal, outras sobre pele eritematosa. Eram visíveis, também, erosões e crostas serohemorrágicas. As lesões localizavam-se, preferencialmente, no tórax, pescoço e área genital (fig 1 e 2). Foi referenciado a consulta de Dermatologia tendo sido efectuada biópsia cutânea em cujo exame histopatológico se observou bolha dermoepidémica e infiltrado inflamatório contendo neutrófilos nas papilas dérmicas (fig 3). A imunofluorescência directa confirma o diagnóstico ao demonstrar a presença de depósitos de IgA com disposição linear ao longo da junção dermoepidémica.

O estudo analítico, incluindo hemograma, bioquímica com função hepática e renal, glicose-6-fosfato-desidrogé-

nase e estudo imunológico, não revelou alterações. Iniciou terapêutica com dapsona 25 mg/dia e prednisolona 1mg/kg/dia. Houve melhoria significativa ao 12º dia, pelo que se iniciou a redução progressiva da terapêutica. A prednisolona foi interrompida ao fim de 1º mês de tratamento e a dapsona reduzida para 25mg em dias alternados.

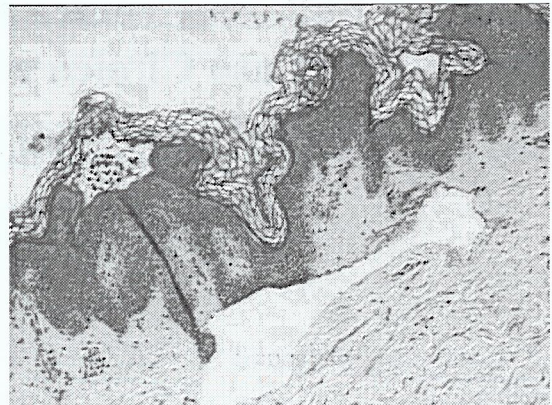


Fig. 3 - Exame histopatológico: bolha dermoepidémica em cuja periferia se identificam, ocupando as papilas dérmicas, agrupamentos de polimorfonucleares neutrófilos

Actualmente, por aparecimento de múltiplas vesículas e bolhas pruriginosas periorais e genitais, aumentou-se a dapsona para 25 mg/dia associada a hidroxizina com melhoria do quadro clínico. Fez controle analítico periódico (hemograma, função hepática e metahemoglobina), com parâmetros laboratoriais sempre estáveis.

Discussão

A doença IgA linear da infância é uma dermatose bolhosa auto-imune de etiologia desconhecida. Há deposição do anticorpo IgA na membrana basal de todos os pacientes no local da lesão macroscópica e em grande parte dos pacientes detecta-se IgA anti-membrana basal circulante. Estudos recentes sugerem que o antigénio alvo poderá estar localizado na lâmina lúcida e/ou em zonas da sub-lâmina densa⁽¹⁾. Foi descrita uma associação a doença prodrómica como infecção das vias aéreas superiores, infecção do tracto urinário, brucelose, gastroenterite, tétano e vacina da varicela. Segundo a maior parte dos autores não existe relação entre estes factores e o aparecimento de dermatose. Não está também demonstrada qualquer indução da doença por medicamentos, ao contrário do que acontece nos adultos⁽¹⁾. A maior parte dos estudos em crianças não demonstrou nenhuma associação com outras doenças auto-imunes^(2,3), embora haja relatos esporádicos de crianças com dermatose bolhosa linear por IgA e doença celíaca, doença de Crohn⁽⁴⁾ e esteja descrita numa criança colite ulcerosa⁽⁵⁾.

Esta doença tem distribuição mundial, sendo mais frequente em países em vias de desenvolvimento⁽⁶⁾.

Deve ser realizada biópsia de pele em todos os casos suspeitos⁽⁷⁾. Nas crianças os locais mais convenientes para biópsia são o dorso e as nádegas. O exame histológico e a imunofluorescência devem ser realizados nas primeiras 24 horas após a biópsia. Deve também ser colhido soro para imunofluorescência indirecta. A microscopia de luz é sugestiva, observando-se formação de bolhas ao nível da junção dermoepidérmica e presença de neutrófilos e eosinófilos, características também observáveis na dermatite herpetiforme e penfigóide bolhoso. O diagnóstico exacto só é possível através da realização de imunofluorescência que evidencia os patognomónicos depósitos lineares de IgA na membrana basal. Estes depósitos pertencem à subclasse IgA1⁽⁸⁾.

Em cerca de 80% das crianças observa-se IgA circulante em títulos baixos⁽⁹⁾. Foi demonstrada uma associação com o HLA classe I e II. Estes estudos revelaram uma incidência aumentada de HLA-B8, HLA-DR3 e DQw2, sendo esta mais marcada em crianças do que em adultos⁽¹⁰⁾. As crianças com homozigotia para estes alelos apresentam a doença mais precocemente.

A apresentação clássica ocorre na criança em idade pré-escolar com o aparecimento de vesículas e bolhas tensas, algumas em placas urticariformes e outras sobre pele normal⁽¹¹⁾. Geralmente é de início abrupto e pode ser acompanhado de queixas sistémicas, como febre e anorexia, embora em alguns pacientes o início seja insidioso com exantema pruriginoso, sem o longo período de prurido por vezes observado no penfigóide bolhoso.

É comum observarem-se novas lesões na periferia das bolhas antigas, formando um "colar de pérolas"^(11,12). Caracteristicamente as lesões afectam a região perineal com alastramento ao tórax e membros. Afectam mais as superfícies extensoras, com distribuição simétrica. O envolvimento facial, em especial da área perioral, é comum⁽¹¹⁾. Podem ocorrer úlceras orais em 50% dos casos⁽¹¹⁾.

Em aproximadamente 65% das crianças ocorre remissão espontânea da doença⁽¹¹⁾, podendo em alguns casos persistir até à vida adulta⁽¹⁾. Não há qualquer correlação entre a severidade e a duração da doença, nem está descrita associação entre doenças neoplásicas hematológicas e esta patologia na criança.

Quando estão presentes bolhas, o diagnóstico diferencial inclui outras doenças bolhosas auto-ímmunes, em particular o penfigóide bolhoso e a dermatite herpetiforme. Quando as lesões se limitam aos genitais há a considerar o impetigo bolhoso, herpes simplex e abuso sexual. Quando ocorre doença perioral isoladamente é difícil a distinção com úlceras aftosas.

Dada a raridade desta patologia o diagnóstico é em geral tardio. Um grande índice de suspeita e a biópsia

atempada ajudam no diagnóstico precoce da doença.

A terapêutica é sintomática. As lesões bolhosas são controladas pela dapsona^(1,11,12) ou sulfonamidas⁽¹²⁾. A dapsona é a terapêutica mais utilizada, iniciando-se na dose de 1 a 2 mg/kg/dia, aumentando-se gradualmente conforme a regressão dos sintomas e a tolerância do doente. A sua utilização é limitada pelos efeitos colaterais, sendo o mais comum a hemólise. A metahemoglobinemia é de início insidioso, geralmente surge 3 semanas após início da terapêutica e é persistente. Outros efeitos colaterais incluem neutropenia, neuropatia motora e hepatite. Deve ser utilizada com cuidado em crianças com deficiência de glicose-6-fosfato-desidrogenase. Deve monitorizar-se o doente, efectuando hemograma e enzimas hepáticas semanalmente nos primeiros três meses e depois mensalmente⁽¹²⁾.

A prednisolona é de grande eficácia, quando utilizada em baixa dose, em combinação com a dapsona ou sulfapiridina^(11,12).

A terapêutica alternativa com colchicina está apenas indicada, em casos excepcionais, em doentes em que as sulfonas estão contraindicadas⁽¹²⁾. Pode ainda utilizar-se o micofelonato mofetil.

Uma vez controlada a doença, a dose da medicação deve ser reduzida gradualmente, mantendo-se a dose mínima para controlar os sintomas.

Os autores chamam a atenção para esta entidade em que, apesar do prognóstico não ser influenciado pela gravidade ou duração da doença, se torna imprescindível a sua correcta orientação, de forma a obviar o sofrimento e mesmo tratamentos intempestivos.

Bibliografia

1. Caux F, C. Prost; Dermatoses à IgA linéaire de l'enfant; *Ann Dermatol Vénereol*; 1999; 126; 732-5
2. Wojnarowska F, Marsden R, Bhogal B, Black M. Chronic bullous disease of childhood, childhood cicatricial pemphigoid and linear IgA disease of adults, a comparative study demonstrating clinical and immunopathological overlap. *J Am Acad Dermatol* 1988; 119: 789-92
3. Brandrup F, Schmidt H. Benign chronic bullous dermatosis associated with celiac disease. *Clin Exp Dermatol* 1981; 6: 569-70
4. McKenna K, Walsh M, Allen G. Linear IgA bullous dermatosis oral ulceration and Crohn's disease. *Br J Dermatol* 1992; 127(40): 40
5. Handley J, Shields M, Walsch M, Bingham A. Chronic bullous disease of childhood and ulcerative colitis. *Br J Dermatol* 1992; 127 (40): 67-8
6. Reid C, Wojnarowska F, Pothupityyia G, Aboobaker J, Bhogal B, Black M. Chronic bullous dermatosis of childhood around the world. *Br J Dermatol* 1988; 119 (33): 41
7. Marsden R. Linear IgA disease of childhood: London: *Chapman & Hall*, 1990: 119-25
8. Wojnarowska F, Delacroix D, Genjoux P. Cutaneous IgA subclasses in dermatitis herpetiformis and linear IgA disease. *J Cutan Pathol* 1988, 15: 272-5
9. Wilson B, Beutner E, Kumar V, Chorzelski T, Jablonska S. Linear IgA bullous dermatosis: an immunologically defined disease. *Int J Dermatol* 1985; 24: 569-74

10. Collier P, Wojnaroska F. MHC class I and II antigens in linear dermatosis. *J Invest Dermatol* 1992, 98:526
11. Kelly M Bickle *et al.* Autoimmune bullous dermatoses: A Review. *Am Fam Phys* 2002, 65 (9): 1861-70
12. Jablonska, Stefania MD. The therapies for linear bullous dermatosis of childhood. *Pediatric Dermatology* 1999, 16 (5): 415