

Necrose Gorda, uma Complicação de Hipotermia Induzida

Subcutaneous Fat Necrosis Following Induced Hypothermia

Ricardo Monteiro¹, Lúgia Paulos¹, Maristela Margatho², Margarida Pereira¹, Alexandra Dinis², Lina Winckler¹

1. Serviço de Pediatria, Centro Hospitalar de Leiria, EPE, Leiria

2. Hospital Pediátrico Carmona da Mota, Centro Hospitalar e Universitário de Coimbra, EPE, Coimbra

Acta Pediatr Port 2015;46:140-3

Resumo

A necrose gorda do tecido celular subcutâneo do recém-nascido está associada a asfíxia neonatal, aspiração de mecónio, convulsões ou hipotermia. A hipercalcemia é a complicação mais frequente, podendo em alguns casos ser grave e exigir terapêutica específica. Relata-se o caso de um recém-nascido de cesariana emergente por sofrimento fetal, tendo sido submetido a protocolo de hipotermia induzida. Foi diagnosticado com necrose gorda do recém-nascido ao 11º dia de internamento. No 23º dia identificou-se hipercalcemia, tendo iniciado terapêutica com pamidronato, com consequente diminuição gradual da calcemia. Sublinha-se a necessidade da identificação rápida de necrose gorda, possibilitando antecipar a hipercalcemia e iniciar terapêutica precoce.

Palavras-chave: Hipotermia; Hipercalcemia

Abstract

Fat necrosis of the subcutaneous tissue of the newborn is associated with neonatal asphyxia, meconium aspiration, seizures or hypothermia. Hypercalcaemia is the most frequent complication and, in some cases, may be severe and require specific therapy. We present the case of a newborn delivered by emergency C-section due to foetal distress who underwent therapeutic hypothermia. He was diagnosed with fat necrosis on the 11th day of life. On the 23rd day hypercalcaemia was identified, requiring therapy with pamidronate, which was followed by a steady decrease in serum calcium. Early identification of fat necrosis is crucial to anticipate the possibility of hypercalcaemia and to institute early treatment.

Keywords: Hypothermia; Hypercalcaemia

Introdução

A hipotermia induzida demonstra ser uma técnica segura e eficaz na redução do risco de morte ou sequelas na encefalopatia hipóxico-isquémica moderada a grave em recém-nascidos de termo sujeitos a asfíxia perinatal aguda, não sendo, no entanto, isenta de complicações.¹⁻⁴

A necrose gorda subcutânea (NG) é uma condição rara, de etiologia ainda pouco compreendida, que afeta o recém-nascido (RN). Foram recentemente descritos casos de NG em associação com asfíxia perinatal ou

após hipotermia induzida moderada, embora o mecanismo fisiopatológico que associa estes eventos à NG do RN permaneça ainda indeterminado.⁵ Está também descrita uma maior incidência desta entidade em RN com aspiração de mecónio, convulsões e hipoglicemia ou com história materna de diabetes gestacional ou pré-eclampsia.^{6,7}

As lesões de NG manifestam-se tipicamente nas primeiras semanas de vida, com pico de incidência na primeira semana. Caracterizam-se por nódulos e/ou placas, comumente precedidos por edema e eritema local, que posteriormente assumem uma coloração eritemato-violácea. As lesões localizam-se sobretudo na face e membros superiores, regiões torácica e lombar posteriores e região glútea, podendo no entanto atingir qualquer região do corpo de forma localizada ou difusa. A evolução tende a ser benigna e a lesão resolve sem cicatriz até 12 meses após o seu aparecimento.^{8,9}

A complicação mais importante desta patologia é a hipercalcemia, que pode variar num amplo espetro, desde assintomática até de gravidade extrema, pelo que a monitorização do cálcio sérico durante todo o curso da doença é essencial.⁶⁻⁸

Caso Clínico

RN de uma mãe imigrante de 32 anos, com gravidez inicialmente vigiada na Ucrânia e desconhecendo-se os antecedentes pré-natais. Efetuou ecografia às 35 semanas de gestação, sem alterações. Nas serologias

efetuadas no dia do parto apresentava imunidade para toxoplasmose e rubéola, sendo as restantes negativas (hepatite B, vírus da imunodeficiência humana, sífilis). Às 39 semanas foi realizada cesariana de emergência devido a diminuição dos movimentos fetais e registo cardiotocográfico anómalo, com desacelerações da frequência cardíaca fetal de difícil recuperação. O líquido amniótico era meconial. O RN apresentava índice de Apgar 2/8/9 com necessidade de intubação ao primeiro minuto de vida, com boa recuperação, pelo que foi possível extubação aos 10 minutos, ficando em respiração espontânea. O peso ao nascimento foi de 3900 g. Na primeira observação estava hipotónico, com reflexos primitivos débeis e temperatura de 32,6°C. A gasimetria na primeira hora de vida revelava acidose metabólica, com pH 7,06, pressão parcial de dióxido de carbono no sangue (pCO_2) 31,3 mmHg, bicarbonato (HCO_3^-) 8,5 mmol/L, excesso de bases -19,7 mmol/L, lactatos 17,0 mmol/L. Restantes análises séricas: aspartato aminotransferase (AST) 1178 U/L, alanina aminotransferase (ALT) 536 U/L, desidrogenase láctica (LDH) 4685 U/L, creatinina quinase (CK) 1672 U/L, isoenzima CKMB 1143 U/L, troponina I 0,08 ng/mL. Por hipoglicemia (glicemia capilar < 20 mg/dL) necessitou de três bólus de glicose a 10% a 2 mL/kg e perfusão de soro glucosado, inicialmente a 4 mg/kg/min, tendo sido aumentada para 7,5 mg/kg/min, até atingir glicemia capilar de 63 mg/dL. Por apresentar critérios de asfixia⁴ (excesso de bases inferior a -16 mmol/L, alteração do estado de consciência, tónus e reflexos) foi decidida a manutenção de hipotermia passiva. Iniciou monitorização da temperatura retal de forma intermitente (cada 20 minutos), recorrendo-se, sempre que necessário, a medidas adicionais (aquecimento ou arrefecimento) para atingir a temperatura pretendida, tendo sido transferido para um centro de referência em hipotermia induzida. A temperatura retal na admissão era de 33,2°C, tendo mantido hipotermia passiva. Dada a presença de convulsões com oito horas de vida e eletroencefalograma (EEG) compatível com padrão de surto supressão, efetuou fenobarbital e, posteriormente, iniciou protocolo de tratamento com hipotermia (temperatura alvo 33,5°C retal), através de aparelho servo-controlado de arrefecimento corporal (Criticool®, Curewrap®) que cumpriu durante 72 horas sem complicações, sem desvios da temperatura alvo. Foi ventilado eletivamente, colocaram-se acessos venosos centrais, iniciou-se sedação de acordo com protocolo e foi administrada dopamina nas primeiras 24 horas (5 µg/kg/min). Efetuou-se antibioterapia com ampicilina associada a gentamicina, com intervalo de administração de acordo com doseamentos.

A acidose metabólica e hiperlactacidemia mantiveram-

-se nas primeiras 24 horas de vida. A ecografia transfontanelar no primeiro dia de internamento (D1) mostrou hiperecogenicidade difusa, sugestiva de edema cerebral e a avaliação do fluxo cerebral apresentava índice de resistência de 0,46. Exibiu saturação regional cerebral (por espectroscopia) de 95% durante a fase de manutenção e nas primeiras 48 horas após reaquecimento. O eletroencefalograma em D1 mostrou um traçado globalmente deprimido e crises eletrográficas muito frequentes, achados que se mantiveram após reaquecimento. Durante a fase de reaquecimento registou-se hipotensão, pelo que reiniciou dopamina, não se tendo verificado convulsões.

Neurologicamente, em D5 o RN apresentava hipotonia axial marcada, hipertonia dos membros, reflexo de Moro pouco vigoroso, fraca preensão palmar e fraca sucção. Sem convulsões clínicas evidentes, mantendo níveis terapêuticos de fenobarbital nos doseamentos efetuados. A ressonância magnética crânio-encefálica realizada em D9 demonstrou alterações compatíveis com encefalopatia hipóxico-isquémica marcada, verificando-se moderado hipersinal da vertente posterior e interna dos núcleos lenticulares e dos núcleos antero-laterais dos tálamos óticos, com hipossinal ao mesmo nível e hipersinal cortical hemisférico bilateral relativamente difuso; na espectroscopia protónica, evidenciaram-se níveis significativos de lactato e de macromoléculas, factos também compatíveis com sofrimento hipóxico-isquémico grave.

Em D4 de vida objetivou-se eritema da região torácica e lombar posteriores e membros superiores, com discreto edema associado, tendo sido colocada a hipótese de diagnóstico de paniculite do frio. Em D11 de vida objetivou-se lesão em placa, extensa, eritematosa com infiltração dura ao toque, atingindo a região torácica e lombar posteriores e membros superiores (Fig. 1). Foram colocadas as hipóteses de diagnóstico de necrose gordá do recém-nascido (NG-RN), *esclerema neonatorum* ou paniculite do frio. Efetuou-se biópsia cutânea da lesão que mostrou sinais de paniculite lobular, com focos de citoesteatonecrose e infiltrado inflamatório linfocitário, com alguns eosinófilos e células gigantes multinucleadas com sinais de deposição de cristais, alongados e finos, compatível com NG-RN (Fig. 2).

Foram posteriormente efetuadas avaliações seriadas da calcemia, sendo em D23 de vida objetivada hipercalcemia de 3,53 mmol/L (cálcio ionizado de 1,94 mmol/L), pelo que iniciou furosemida e hiperhidratação com solução de glicose a 5% com cloreto de sódio a 0,45% para 100% das necessidades hídricas, acrescida de leite materno a 150 mL/kg/dia. Inicialmente verificou-se uma resposta favorável, mas a D27, por calcemia de 3,97

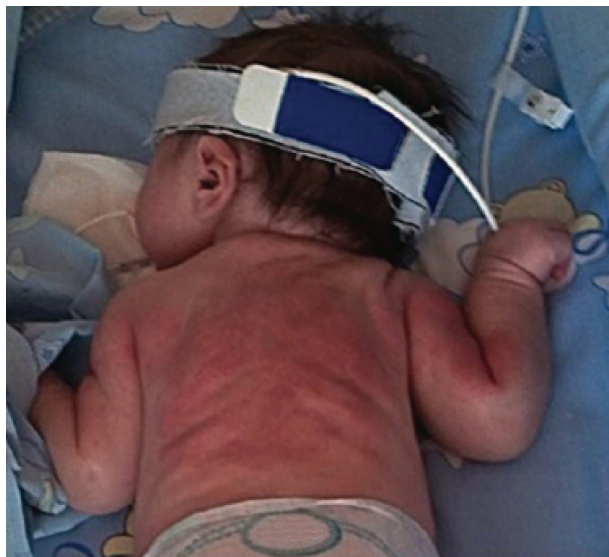

Figura 1. Lesão em placa, eritematosa, dura ao toque.

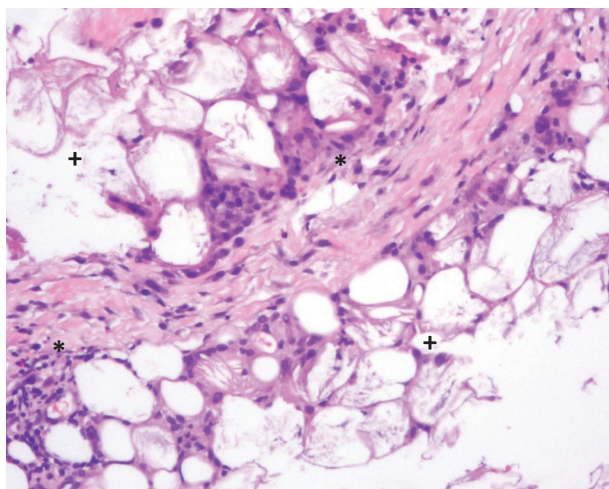


Figura 2. Histologia compatível com NGRN, mostrando focos de citoesteatonecrose (+) e infiltrado inflamatório linfocitário (*).

mmol/L, foi adicionado ao esquema terapêutico pamidronato 0,45 mg/kg/dia por via endovenosa (quatro doses).

Manteve-se sempre com diurese adequada, sem edemas, com ureia (< 0,7 mmol/L) e creatinina (24 mmol/L) dentro dos valores normais. A ecografia renal (D33) não revelou alterações morfoestruturais, nomeadamente sinais ecográficos de nefrocalcinose.

Verificou-se uma diminuição gradual dos valores, com o cálcio ionizado atingindo no dia de alta (D34) 1,23 mmol/L, com todas as lesões cutâneas em fase de resolução. A reavaliação em consulta foi feita aos dois e quatro meses de vida, mantendo valores normais de cálcio ionizado e remissão das lesões cutâneas.

Discussão

Em concordância com o descrito na literatura, este caso de NG ocorre num RN de termo com história de asfixia neonatal com líquido amniótico meconial, convulsões e hipoglicemia submetido a hipotermia induzida.^{6,7}

Estudos sobre hipotermia efetuados no Reino Unido sugerem que a hipotermia moderada prolongada é um fator de risco atual para NG. Apesar dos escassos dados existentes na literatura, a associação entre NG e hipotermia induzida parece mais frequente do que a de NG com asfixia perinatal isolada.⁵

A causa da NG está ainda pouco esclarecida. Os casos anteriormente descritos na literatura estão associados a asfixia perinatal, trauma ou hipotermia grave, incluindo crianças submetidas a cirurgia cardíaca hipotérmica, considerando-se o frio como fator de risco comum.⁵

Estudos que associam especificamente a NG à hipotermia induzida sugerem que o nível moderado de hipotermia agrava a perfusão cutânea, já previamente comprometida pela asfixia perinatal, o que por conseguinte conduz à NG.⁵

A apresentação nas primeiras seis semanas de vida é comum, sobretudo na primeira semana (45% dos casos). A distribuição e o aspeto das lesões também foram típicas. Na grande maioria, as lesões iniciam-se como eritema e edema locais, com posterior evolução para placas e nódulos duros, progressivamente mais eritematosos / violáceos com localização predominante no dorso, membros superiores e face.

As hipóteses de diagnóstico colocadas são as que comumente entram no diagnóstico diferencial de NG pela similaridade morfológica das lesões, contrariamente à disparidade prognóstica: *esclerema neonatorum* (pior prognóstico) e *paniculite do frio* (excelente prognóstico). A biópsia com análise histológica da lesão é diagnóstica.

Histologicamente, na NG-RN observa-se necrose do tecido adiposo e infiltração inflamatória granulomatosa com deposição de cristais gordurosos em células gigantes, em concordância com os achados na biópsia das lesões do presente caso.

Considerada a hipótese de NG-RN, foi efetuada uma avaliação seriada do cálcio sérico, uma vez que a hipercalemia está descrita como sendo a complicação mais frequente desta patologia. Esta pode apresentar-se precocemente na primeira semana de vida, ou mais tardiamente até à 16ª semana de evolução, sobretudo entre a sexta e sétima semana, à semelhança do ocorrido neste caso clínico.^{6,7}

Clinicamente, a hipercalemia pode manifestar-se como má progressão ponderal, hipotonia, bradicardia, vômi-

tos, febre, dificuldades alimentares, irritabilidade ou letargia. No caso clínico descrito há apenas a destacar alguma irritabilidade, potencialmente atribuída ao desconforto pelas lesões cutâneas e/ou à hipercalcemia subjacente.

À semelhança do efetuado neste RN, face a um diagnóstico de hipercalcemia, é essencial manter uma hidratação adequada, que permita aumentar o volume intravascular e, conseqüentemente, aumentar a taxa de filtração glomerular e a depuração renal de cálcio. O uso de diuréticos da ansa também está indicado, promovendo a excreção de cálcio através da inibição da reabsorção do mesmo e impedindo a sobrecarga de volume secundária à hiperhidratação.

O pamidronato utilizado é um fármaco da família dos bifosfonatos, conhecido por atuar na diminuição da reabsorção óssea, com conseqüente diminuição dos níveis de cálcio sérico. Este fármaco é eficaz no tratamento da hipercalcemia que não responde à terapêutica de primeira linha mencionada.¹⁰ No entanto, e apesar de eficaz no caso descrito, o uso de bifosfonatos não deve ser indiscriminado uma vez que os seus efeitos na osteossíntese não são claros.

A NG é uma situação rara mas, à semelhança do verificado neste caso clínico, habitualmente benigna e com

resolução espontânea. A hipercalcemia tem habitualmente uma evolução favorável se detetada precocemente e instituído o tratamento adequado, como sucedeu neste caso. No entanto, este distúrbio metabólico como complicação de NG-RN está associado a uma mortalidade de 15%.¹¹

Conflitos de Interesse

Os autores declaram a inexistência de conflitos de interesse na realização do presente trabalho.

Fontes de Financiamento

Não existiram fontes externas de financiamento para a realização deste artigo.

Agradecimentos

Os autores agradecem à Dra. Maria Fernanda Cunha do Serviço de Anatomia Patológica do Centro Hospitalar de Leiria, EPE.

Correspondência

Ricardo Monteiro
ricardomiguelmonteiro@gmail.com

Recebido: 14/08/2014

Aceite: 28/12/2014

Referências

- Jacobs SE, Berg M, Hunt R, Tarnow-Mordi WO, Inder TE, Davis PG. Cooling for newborns with hypoxic ischaemic encephalopathy. *Cochrane Database Syst Rev* 2013;1:CD003311. doi:10.1002/14651858.CD003311.pub3.
- Shah PS, Ohlsson A, Perlman M. Hypothermia to treat neonatal hypoxic ischemic encephalopathy: systematic review. *Arch Pediatr Adolesc Med* 2007;161: 951-8.
- Schulzke SM, Rao S, Patole SK. A systematic review of cooling for neuroprotection in neonates with hypoxic ischemic encephalopathy - are we there yet? *BMC Pediatr* 2007;7:30.
- Graça A, Pinto F, Vilan A, Dinis A, Sampaio I, Matos C, et al. Hipotermia Induzida no tratamento da encefalopatia hipoxico-isquémica neonatal. Consenso nacional. Lisboa: Secção de Neonatologia da Sociedade Portuguesa de Pediatria; 2012.
- Strohm B, Hobson A, Brocklehurst P, Edwards AD, Azzopardi D, UK TOBY Cooling Register. Subcutaneous fat necrosis after moderate therapeutic hypothermia in neonates. *Pediatrics* 2011;128:e450-2.

- Hicks MJ, Levy ML, Alexander J, Flaitz CM. Subcutaneous fat necrosis of the newborn and hypercalcemia: case report and review of the literature. *Pediatr Dermatol* 1993;10:271-6.
- Tran JT, Sheth AP. Complications of subcutaneous fat necrosis of the newborn: a case report and review of the literature. *Pediatr Dermatol* 2003;20:257-61.
- Fenniche S, Daoud L, Benmously R, Ben Ammar F, Khelifa I, Chaabane S, et al. Subcutaneous fat necrosis: report of two cases. *Dermatol Online J* 2004;10:12-5.
- Abadeso C, Almeida H, Carreiro H, Machado MC. Necrose gorda do tecido subcutâneo do recém-nascido - a propósito de dois casos clínicos. *Acta Pediatr Port* 2004;35:491-4.
- Rice AM, Rivkees SA. Etidronate therapy for hypercalcemia in subcutaneous fat necrosis of the newborn. *J Pediatr* 1999;34:349-51
- Wiadrowski TP, Marshman G. Subcutaneous fat necrosis of the newborn following hypothermia and complicated by pain and hypercalcaemia. *Australas J Dermatol* 2001;42:207-10.