



## Roncopatia – Recomendações de Abordagem

Rosário Ferreira<sup>1</sup>, Maria Helena Estevão<sup>2</sup>

Em representação da Secção de Pneumologia Pediátrica da Sociedade Portuguesa de Pediatria

1- Centro Pediátrico de Estudos da Função Respiratória, Sono e Ventilação, Departamento da Criança e da Família, Hospital de Santa Maria, Centro Hospitalar Lisboa Norte

2- Laboratório de Sono e Ventilação, Hospital Pediátrico de Coimbra, Centro Hospitalar de Coimbra

### Introdução


O roncar é o sintoma mais comum da perturbação respiratória do sono (PRS) e consiste num ruído inspiratório produzido pela vibração dos tecidos moles da orofaringe, que ocorre quando se pretende respirar contra um aumento da resistência das vias aéreas durante o sono<sup>1,2</sup>. A obstrução da naso e da orofaringe, condicionada habitualmente pela hipertrofia adenoamigdalina, e a hipotonia dos músculos da via aérea superior que ocorrem durante o sono são os dois mecanismos básicos na génese deste ruído. As malformações craniofaciais, as doenças neuromusculares, a obesidade, a laringomalácia e o refluxo gastroesofágico são os factores de risco mais frequentemente relacionados com esta patologia<sup>3</sup>.

### Epidemiologia

A roncopatia tem uma prevalência de 3 a 12% em idade pediátrica e frequentemente não é valorizada pelos pais, pelo que deve ser activamente pesquisada nas consultas de saúde infantil<sup>4</sup>. Ocorre mais frequentemente na idade pré-escolar e escolar, altura em que se regista o maior crescimento de adenóides e amígdalas - a causa mais frequente de obstrução da via aérea superior. No final da infância torna-se menos frequente devido ao crescimento das vias aéreas e da estrutura óssea; no entanto, ultimamente esta diminuição da prevalência com a idade não é tão notória, o que está relacionado com o aumento da obesidade que constitui um risco acrescido para a roncopatia também na criança.

### Clínica

A PRS apresenta um espectro clínico que se estende desde o ressonar primário (RP) num extremo, passando pela síndrome de resistência das vias aéreas superiores (SRVAS) e hipoventilação obstrutiva (HO), até à apneia obstrutiva do sono (AOS) no outro extremo (Figura 1).



RP – ressonar primário; SRVAS – síndrome de resistência das vias aéreas superiores; SHO – síndrome de hipoventilação obstrutiva; SAOS – síndrome apneia obstrutiva do sono

Figura 1 – Perturbação respiratória do sono

O RP é uma situação em que não se registam apneias, hipopneias ou dessaturação. Inicialmente considerada uma situação benigna tem vindo actualmente a ser mais valorizada, atendendo a que alterações subtis da microestrutura do sono têm sido responsabilizadas por alterações comportamentais<sup>5</sup>. Na SRVAS, anomalias respiratórias durante o sono, como um aumento do esforço respiratório, determinam a ocorrência de despertares e de sintomas diurnos, como sonolência ou hiperactividade, por sua vez associados a perturbações do neurodesenvolvimento<sup>2</sup>. A hipoventilação obstrutiva caracteriza-se por uma obstrução parcial do fluxo de ar, que pode estar associada a elevação do CO<sub>2</sub> sérico. Na AOS existem apneias, hipopneias, alterações da SpO<sub>2</sub> e perturbação do sono, com despertares frequentes<sup>3</sup>. Objectivamente, as crianças podem apresentar sudorese excessiva, agitação, posturas bizarras como hiperextensão do pescoço, esforço respiratório (por vezes, respiração paradoxal) com respiração oral e/ou adejo nasal durante o sono.

Nas crianças com PRS está ainda descrita uma maior frequência de enurese nocturna e de parassónias (terrores nocturnos, sonambulismo e pesadelos)<sup>6</sup>.

### Exame objectivo

No exame objectivo é frequente encontrar respiração oral associada ou não a uma face longa e palato alto, com hipertrofia adenoamigdalina. A presença de malformações craniofaciais, incluindo micro/retrognatismo e hipoplasia do andar médio da face devem ser valorizadas, bem como a existência de deformações torácicas (*pectus escavatum*, retracção das costelas inferiores...). Podem ser evidentes sinais de patolo-

Recebido: 29.08.2011

Aceite: 13.10.2011

### Correspondência:

Rosário Ferreira  
Departamento da Criança e da Família  
Hospital de Santa Maria, Centro Hospitalar Lisboa Norte  
Av. Professor Egas Moniz  
1649-035 Lisboa  
rosariotferreira@sapo.pt

gia alérgica, como a prega nasal, hipertrofia dos cornetos nasais e pele seca. A avaliação do peso (incluindo índice de massa corporal), tensão arterial e a oximetria de pulso (embora este valor seja habitualmente normal durante a vigília) devem ser registados. Um exame objectivo normal não exclui a existência de PRS<sup>4</sup>.

### Complicações

Foram identificadas complicações da PRS em idade pediátrica ao nível comportamental, neurocognitivo, metabólico e cardiovascular<sup>4</sup>. A sonolência diurna não é tão frequente como no adulto, mas pode tornar-se evidente no final da infância e na adolescência. Na criança mais pequena, a hiperactividade e défice de atenção são mais frequentes, registando-se melhoria após resolução do quadro respiratório<sup>8,9</sup>. A ocorrência de síndrome metabólica na PRS pediátrica é ainda alvo de controvérsia: nas crianças mais pequenas, a resistência à insulina e a dislipidémia parecem depender da obesidade e não da perturbação respiratória do sono<sup>10</sup>, enquanto que nos adolescentes a associação de AOS à obesidade aumenta consideravelmente a incidência das alterações metabólicas<sup>11</sup>. Em algumas crianças com AOS existe um atraso na progressão ponderal, explicado por alterações na secreção do *insulin-like growth factor* (IGF-1), por diminuição do apetite relacionado com a respiração oral e por aumento do consumo energético, condicionado pelo esforço respiratório<sup>1</sup>. Tal como no adulto, tem sido descrita a ocorrência de hipertensão arterial (HTA) em crianças com PRS, parecendo correlacionar-se com a gravidade da doença<sup>12-14</sup>.

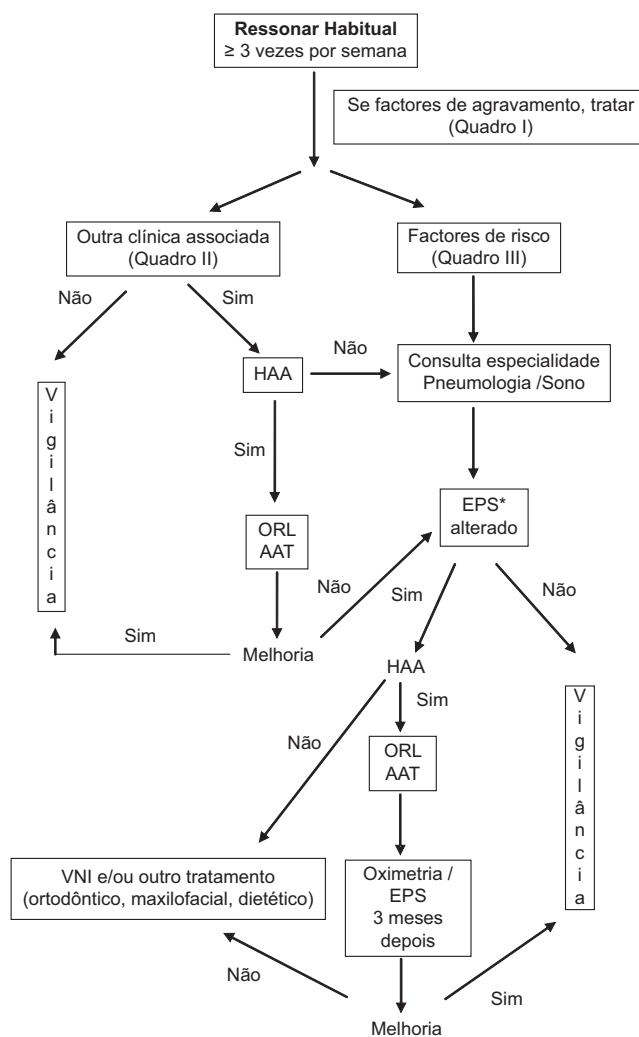
### Diagnóstico

A história e o exame objectivo são fundamentais na avaliação de crianças com roncopatia mas não discriminam a gravidade da doença<sup>15</sup>. A radiografia lateral do pescoço pode ajudar no diagnóstico de hipertrofia do tecido linfóide da orofaringe. Estudos mais sofisticados, incluindo tomografia computadorizada e ressonância magnética nuclear, são apenas utilizados em situações complexas de malformação craniofacial. Os questionários de sono podem ser utilizados mas não distinguem com rigor o RP da AOS<sup>16</sup>. Os registos vídeo e audio podem ajudar no diagnóstico, mas têm baixa especificidade. A oximetria de pulso nocturna tem sido usada como método de rastreio mas a ocorrência de artefactos e a incapacidade de registar eventos de SRVAS limita a sua utilização, devendo ser avaliada criteriosamente. Perante um resultado negativo com uma história sugestiva, deve ser utilizado outro meio de diagnóstico<sup>17</sup>. Os estudos poligráficos no domicílio têm sido crescentemente utilizados no adulto, mas a sua aplicabilidade na criança, na prática clínica, ainda não está definida<sup>18</sup>. O estudo poligráfico do sono no laboratório é o método de eleição para o diagnóstico de PRS<sup>4</sup> mas a escassez de laboratórios de sono pediátricos implica a referência criteriosa de doentes. Para além do registo de eventos respiratórios, este exame permite o estadiamento neurofisiológico do sono e a sua relação com aqueles, aumentando a acuidade diagnóstica em situações mais subtis.

### Terapêutica

A hipertrofia de adenóides e amígdalas é a principal causa de PRS pediátrica, pelo que a abordagem terapêutica mais frequente é a adenoamigdalectomia. A intervenção cirúrgica também pode estar indicada em situações de malformações craniofaciais. Os corticosteroides nasais demonstraram alguma eficácia na redução do tecido linfóide<sup>19,20</sup>, bem como os antagonistas dos leucotrienos<sup>21</sup>. A terapêutica da rinite alérgica é fundamental nos doentes atópicos. Nas situações sem indicação cirúrgica, naquelas em que esta não foi completamente eficaz ou enquanto é aguardado o momento óptimo para cirurgia, a terapêutica com ventilação por pressão positiva tem demonstrado boa aceitabilidade e eficácia. A implementação de medidas de higiene de sono assim como o controlo de peso e programas de exercício nos doentes obesos são medidas essenciais na abordagem inicial destes doentes.

Fluxograma de Abordagem de Roncopatia



\* Se EPS indisponível, realizar oximetria. Se oximetria negativa ou duvidosa deve fazer EPS  
HAA: hipertrofia adenóides e/ou amígdalas; ORL: otorrinolaringologia; AAT: adenoamigdalectomia; EPS: estudo poligráfico do sono; VNI: ventilação não invasiva

**Quadro I – Factores de agravamento de roncopatia**

Factores de Agravamento	Tratamento
Rinite alérgica	Antihistamínicos, corticóides tópicos, antagonistas dos leucotrienos
Excesso de peso	Exercício físico, hábitos alimentares saudáveis
Refluxo gastro-esofágico	Medidas antirrefluxo, procinéticos
Fumo de tabaco	Evicção de fumo tabaco no ambiente

**Quadro II – Outra clínica associada**

Apneias com estertor
Postura anómala durante o sono / sono agitado
Sudorese excessiva durante o sono
Esforço respiratório
Respiração de predomínio oral
Hipersonolência
Hiperactividade
Dificuldade de aprendizagem

**Quadro III – Factores de risco**

Obesidade
Malformações craniofaciais (incluindo microretrognatia)
Doenças sindromáticas
Doenças neuromusculares
Idade <1ano
Malácia das vias aéreas
Doença pulmonar crónica
Doença de células falciformes

Aprovado em 16 de Agosto de 2011

Rosário Ferreira

Centro Pediátrico de Estudos da Função Respiratória, Sono e Ventilação, Departamento da Criança e da Família, Hospital de Santa Maria, Centro Hospitalar Lisboa Norte

Maria Helena Estevão

Laboratório de Sono e Ventilação, Hospital Pediátrico de Coimbra, Centro Hospitalar de Coimbra Serviço de Pediatria

Em representação da Secção de Pneumologia Pediátrica da Sociedade Portuguesa de Pediatria

**Referências**

- Ng D, Chow PY, Chan CH, Kwok KL, Cheung JM, Kong FY. An update on childhood snoring. *Acta Pediatr* 2006;95:1029-35.
- Mindell JA, Owens JA. Sleep-Disordered Breathing and Obstructive Sleep Apnea Syndrome. In: *A Clinical Guide to Pediatric Sleep -*

*Diagnosis and Management of Sleep Problems*. 2<sup>nd</sup> Edition. Philadelphia: Lippincott Williams and Wilkins; 2010;100-15.

- Li HY, Lee LA. Sleep-disordered breathing in children. *Chang Gung Med J* 2009;32:247-57.
- American Academy of Pediatrics. Clinical Practice Guideline: Diagnosis and Management of Childhood Obstructive Sleep Apnea Syndrome. *Pediatrics* 2002;109:704-12.
- Spicuzza L, Leonardi S, Rosa M. Pediatric sleep apnea: early onset of the "syndrome"? *Sleep Med Rev* 2009;13:111-22.
- Goodwin JL, Kaemingk KL, Fregosi RF, Rosen GM, Morgan WJ, Smith T et al. Parasomnias and sleep disordered breathing in Caucasian and Hispanic children - The Tucson Children's Assessment of Sleep Apnea Study. *BMC Medicine* 2004; 2: 14.
- Capdevila OS, Gozal LK, Dayyat E, Gozal D. Pediatric obstructive sleep apnea complications, management and long term outcomes. *Proc Am Thorac Soc* 2008;5:274-82.
- Rosen CL, Storfer-Isser A, Taylor G, Kirchner HL, Emancipator JL, Redline S. Increased behavioral morbidity in school-aged children with sleep disordered breathing. *Pediatrics* 2004;114:1640-8.
- Dayyat E, Kheirandish-Gozal L, Gozal D. Childhood obstructive sleep apnea: one or two distinct disease entities? *Clin Sleep Med* 2007;42:374-9.
- Tauman R, O'Brien LM, Yvanenko A, Godzal D. Obesity rather than severity of sleep disordered breathing as the major determinant of insulin resistance and altered lipidemia in snoring children. *Pediatrics* 2005;116:e66-e73.
- Redline S, Storfer-Isser A, Rosen CL, Johnson NL, Kirchner HL, Emancipator J et al. Association between metabolic syndrome and sleep disordered breathing in adolescents. *Am J Respir Crit Care Med* 2007;176:401-8.
- Enright PL, Goodwin JL, Sherrill DL, Quan JR, Quan SF. Blood pressure elevation associated with sleep-related breathing disorder in a community sample of white and hispanic children. The Tucson Children's Assessment of Sleep Apnea Study. *Arch Pediatr Adolesc Med* 2003;157:901-4.
- Kohyama J, Ohinata JS, Hasegawa T. Blood pressure in sleep disordered breathing. *Arch Dis Child* 2003;88:139-42.
- Marcus CL, Greene MG, Carroll JL. Blood pressure in children with obstructive sleep apnea. *Am J Respir Crit Care Med* 1998;157:1098-103.
- Carroll JL, McColley SA, Marcus CL, Curtis S, Loughlin GM. Inability of clinical history to distinguish primary snoring from obstructive sleep apnea syndrome in children. *Chest* 1995;108:610-8.
- Montgomery-Downs HE, O'Brien LM, Holbrook CR, Gozal D. Snoring and sleep-disordered breathing in young children: subjective and objective correlates. *Sleep* 2004;27:87-94.
- Muzumdar H, Arens R. Diagnostic Issues in pediatric obstructive sleep apnea. *Proc Am Thorac Soc* 2008;5:263-73.
- Goodwin JL, Enright PL, Kaemingk KL, Rosen GM, Morgan WJ, Fregosi RF et al. Feasibility of using unattended polysomnography in children for research. Report of the Tucson Children's Assessment of Sleep Apnea study (TuCASA). *Sleep* 2001;24:937-44.
- Goldbart AD, Veling MC, Goldman JL, Li RC, Brittan KR, Gozal D. Glucocorticoid receptor subunit expression in adenotonsillar tissue of children with obstructive sleep apnea. *Pediatr Res* 2005;57:232-6.
- Demain JG, Goetz DW. Pediatric adenoidal hypertrophy and nasal airway obstruction: reduction with aqueous nasal beclomethasone. *Pediatrics* 1995;95:355-64.
- Goldbart AD, Goldman JL, Veling MC, Gozal D. Leukotriene modifier therapy for mild sleep-disordered breathing in children. *Am J Respir Crit Care Med* 2005;172:364-70.