



Apresentação atípica de estenose hipertrófica do piloro

Marta Moniz, António Figueiredo, Maria de Lurdes Torre

Hospital Prof. Dr. Fernando Fonseca, EPE, Amadora

Resumo

A estenose hipertrófica do piloro (EHP), no pequeno lactente, é uma causa conhecida de vómitos não biliosos que se apresenta habitualmente entre a terceira e sexta semana de vida. Com o desenvolvimento dos métodos de imagem a apresentação clássica tornou-se rara.

É apresentado o caso de um lactente de quatro meses internado por má progressão ponderal e vómitos intermitentes, não biliosos desde a segunda semana de vida. Apresentava alcalose metabólica hipoclorémica e excreção urinária de potássio elevada, o que levou a considerar outros diagnósticos, para além de EHP excluída aos dois meses por ecografia abdominal normal. Este caso relembra que embora rara, a EHP deve ser considerada em lactentes com mais de seis semanas de vida.

Palavras-chave: estenose pilórica; vómitos; ecografia abdominal; trânsito esofágico

Acta Pediatr Port 2011;42(1):24-6

Atypical presentation of infantile hypertrophic pyloric stenosis

Abstract

Infantile hypertrophic pyloric stenosis (IHPS) is a well-known cause of non-bilious vomiting between the third and sixth week of life. With the development of imaging modalities the classical presentation is becoming rarer.

The case of a four-month boy, referred to the hospital for evaluation of failure to thrive and intermittent non-bilious vomiting since the second week of life vomiting is reported. The laboratory evaluation revealed a hypochloremic metabolic alkalosis and an elevated urinary potassium excretion. IHPS was first excluded at two months after a normal abdominal ultrasound. This case highlights that although rare IHPS has to be considered in infants older than six weeks.

Keywords: pyloric stenosis; vomits; abdominal ultrasound; upper gastrointestinal contrast

Acta Pediatr Port 2011;42(1):24-6

Introdução

A estenose hipertrófica do piloro (EHP) tem uma incidência de 2,5/1000 nados vivos, predominando no sexo masculino^{1,2}. Classicamente apresenta-se entre as três e seis semanas de vida, raramente depois das doze, com vómitos em jacto, pós-prandiais, não biliosos e que podem levar a alcalose metabólica hipoclorémica. Actualmente, com o desenvolvimento dos exames complementares de imagem, o seu diagnóstico é feito precocemente pelo que a idade média de apresentação diminuiu e os lactentes já não desenvolvem os sinais físicos e as alterações electrolíticas que ocorriam no passado. A ecografia é o exame de escolha para o diagnóstico dado que permite a visualização directa do músculo pilórico, evitando a radiação ionizante. Os valores de referência, não aplicáveis aos prematuros, mais utilizados para o diagnóstico são: espessura da parede muscular (> 3-4 mm), comprimento do canal pilórico (15-19 mm) ou diâmetro do canal pilórico (10-14 mm)². O trânsito esófago-gástrico-duodenal pode estar indicado quando se pretendem excluir outras patologias como malformações do tracto gastrointestinal e refluxo gastro-esofágico.

Relato de Caso

Lactente de quatro meses, do sexo masculino, caucasiano, segundo filho de pais saudáveis, não consaguíneos que foi levado serviço de urgência (SU) do Hospital Fernando Fonseca por vómitos e má progressão ponderal.

Tratou-se de uma gravidez de termo vigiada, sem intercorrências. O parto foi eutócico, com índice de Apgar 9 e 10, ao primeiro e quinto minuto, e peso ao nascer de 3540 gramas (p50). Foi alimentado com leite materno, exclusivo nas duas primeiras semanas de vida, altura em que iniciou episódios de vómitos intermitentes, pós-prandiais, não biliosos e em pequena quantidade. Por aconselhamento do médico assistente iniciou alimentação com leite hipoalergénico, sem melhoria significativa.

Aos dois meses foi levado, novamente, ao SU do hospital da área de residência por persistência dos vómitos, mais frequentes do que o habitual. À observação não apresentava alterações.

Recebido:

Aceite:

Correspondência:

Marta Sousa Moniz
Rua Veloso Salgado, 68
2750-594 Cascais
marta.moniz@gmail.com

Foi realizada uma ecografia abdominal que revelou um músculo pilórico com 13 mm de comprimento e 8 mm de diâmetro do canal pilórico. Por suspeita de refluxo gastro-esofágico foi iniciado leite anti-refluxo e manteve acompanhamento no médico assistente, que aos quatro meses, por persistência dos vômitos com as mesmas características e perda ponderal importante o referenciou ao SU, sendo internado para investigação etiológica.

À entrada apresentava-se hemodinamicamente estável, muito emagrecido (peso <p5) (Figura 1), com palidez mucocutânea e sem sinais de desidratação aparentes; sem movimentos de reptação visíveis ou massas abdominais palpáveis e restante exame objectivo sem alterações. Laboratorialmente salientava-se alcalose metabólica hipoclorémica (pH 7,48; pCO₂ 45,6mmHg; HCO₃⁻ 33,4mmol/L; EB 8,9mmol/L; HA 9,4mmol/L), potássio 3,3mmol/L, cloro 96,1mmol/L e sódio 139mmol/L. As proteínas totais e albumina séricas assim como a função renal estavam normais. A análise de urina revelou: pH 7,5, densidade 1.018, sedimento sem alterações e ionograma com hipercaliúria (K⁺ 100mmol/L, Na⁺ 36mmol/L e Cl⁻ 36mmol/L).

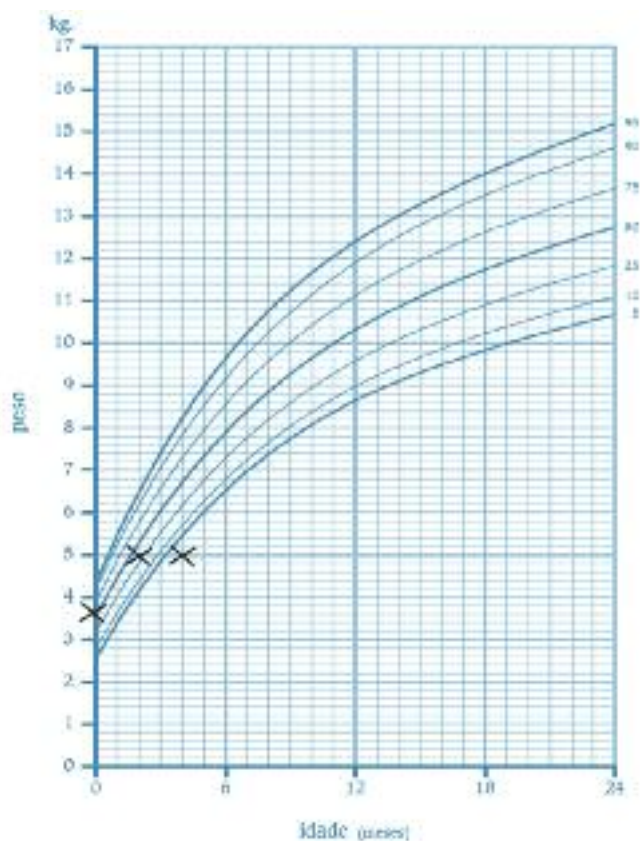


Figura 1 – Gráfico de curvas de percentis mostrando evolução ponderal nos primeiros quatro meses de vida, com peso inferior ao percentil 5 (p5) aos 4 meses, altura do diagnóstico de estenose hipertrófica do piloro (informação retirada do boletim de saúde infantil e juvenil).

Foi iniciada fluidoterapia endovenosa para correcção hidro-electrolítica.

Em função de uma ecografia abdominal prévia considerada normal, ponderaram-se outras hipóteses de diagnóstico, nomeadamente Síndrome de Bartter, patologia malformativa gastrointestinal e alergia às proteínas do leite de vaca.

Foi realizado doseamento sérico de renina, aldosterona, ionograma de urina de 12 horas, IgE total e específica para as proteínas do leite de vaca evidenciando resultados normais.

O exame radiológico gastro-esofágico com contraste, revelou estômago distendido, hipercinético e com múltiplas ondas peristálticas ineficazes, sem passagem de contraste através do piloro, que se encontrava alongado e com calibre diminuído, sugerindo EHP (Figura 2). A repetição da ecografia abdominal mostrou espessamento da parede muscular de 6,4mm. Foi submetido com sucesso a piloromiotomia de Ramstedt.

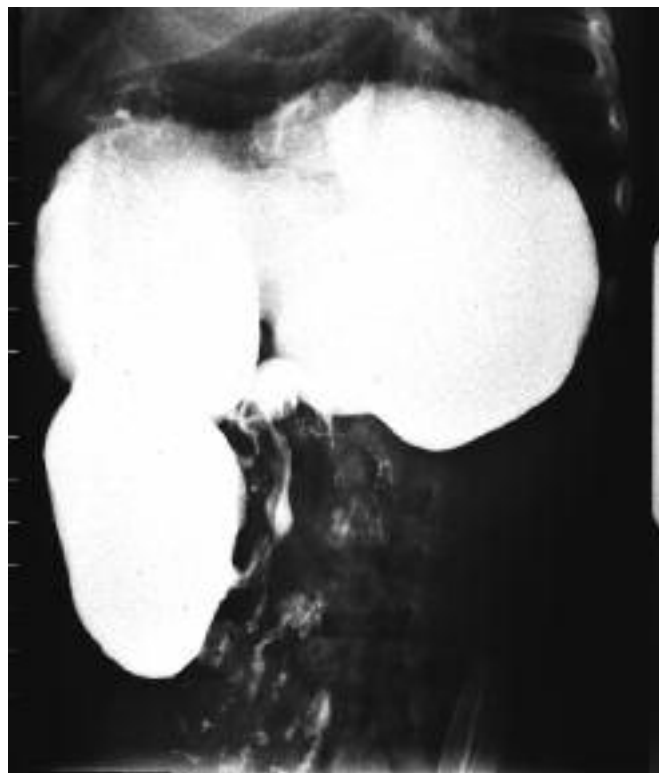

Figura 2 – Estudo radiológico contrastado do trânsito gastro-esofágico: estômago distendido e hipercinético com ausência de passagem de contraste para o duodeno.

Discussão

A EHP é responsável por aproximadamente 30% dos episódios de vômitos não biliosos que ocorrem em crianças com menos de um ano de vida³. A sua etiologia é provavelmente multifactorial, contribuindo factores genéticos e ambientais. Algumas teorias sobre o seu desenvolvimento têm sido propostas entre as quais destaca-se um défice localizado de óxido nítrico sintase, alterações na inervação muscular e uma expressão alterada de marcadores neuronais^{4,6}. Roger IM propôs um mecanismo dinâmico de hiperacidez gástrica induzido por níveis de gastrina pós-prandiais aumentados⁷.

No diagnóstico diferencial de EHP devem considerar-se outras causas de obstrução gástrica distal, pilórica ou duodenal (habitualmente designadas de *Gastric Outlet Obstruction*). Estas podem ser congénitas (EHP do pequeno lactente, atresia pilórica, duplicação gastroduodenal ou pâncreas heterotópico) ou adquiridas (úlceras pépticas, ingestão caustica, neoplasia, gastrite eosinofílica⁸).

Com o advento da ecografia, associado a uma maior suspeita clínica, a idade média e a forma de apresentação clínica têm-se alterado. Papadakis et al mostrou que em 1975 a idade média de diagnóstico era de $5,4 \pm 3$ semanas, mais tardia que em 1995 ($3,4 \pm 1,3$ semanas). Nesta casuística 88% dos lactentes não apresentavam alterações metabólicas⁹.

A idade de diagnóstico mais tardia descrita é 5 meses de idade¹⁰ excluindo-se causas adquiridas de obstrução gástrica, entidade com fisiopatologia distinta. Os lactentes prematuros, com alterações na deglutição (fenda palatina), com antecedentes de cirurgia abdominal ou de patologia malformativa gastrointestinal ou do sistema nervoso podem ter formas de apresentação atípicas. Weinstein et al descreve cinco lactentes ex-prematuros e dois com patologia abdominal com EHP, que apresentam perda ponderal, letargia ou vômitos esporádicos, e em que sépsis ou aderências peritoneais foram primeiramente consideradas no diagnóstico¹¹.

A ecografia é o exame de diagnóstico recomendado, por ser de fácil execução, acessível, evitar a radiação ionizante e ter uma sensibilidade e especificidade aproximadamente de 100%, dependendo da experiência do imagiologista³. Um estômago muito distendido, uma apresentação precoce no processo da doença, um lactente prematuro ou a inexperiência do imagiologista são causas possíveis de resultados ecográficos falsamente negativos e que devem ser considerados quando existe uma forte suspeita clínica³. O trânsito gastro-esofágico foi, no passado, considerado o método de eleição no diagnóstico de EHP. Actualmente é recomendado para excluir outras entidades, como hérnia esofágica, patologia malformativa ou quando a idade do lactente que vomita já não pertence ao intervalo habitual da EHP e o índice de suspeita clínica é baixo³. Pela persistência dos vômitos sem etiologia específica foi realizado um trânsito gastro-esofágico cujos achados radiológicos de ondas peristálticas ineficazes e um estômago distendido foram sugestivos de uma obstrução gástrica crónica.

No caso apresentado, aos dois meses de vida não existiam critérios ecográficos de EHP. Entre os dois e os quatro meses de vida, a criança foi acompanhada no Centro de Saúde. O atraso na referenciação pela má progressão ponderal contribuiu para um diagnóstico tardio.

Aos quatro meses, face à tríade de alcalose metabólica, hipocaliémia e alterações do ionograma urinário, associada a uma tensão arterial normal colocou-se como hipótese de diagnóstico Síndrome de Bartter. A ausência de alterações na densidade urinária, no ionograma de urina de 12 horas, nos níveis de renina e aldosterona permitiram excluir este diagnóstico². Na literatura encontrou-se um caso clínico de EHP que se apresentou sob a forma de síndrome pseudo-Bartter¹².

A alergia às proteínas do leite de vaca foi também considerada uma vez que pode ter uma apresentação inaugural muito variável, com vômitos e má progressão ponderal.

Após a correcção da desidratação e das alterações electrolíticas, a piloromiotomia de Ramstedt é o tratamento de escolha, com poucas complicações e com uma taxa de mortalidade de 0-0,5%¹.

Com este caso, pretende-se alertar para as apresentações atípicas de EHP e para o facto de que embora rara numa criança com mais de três meses de vida, deve ser considerada em lactentes com vômitos não-biliosos persistentes, com alcalose hipoclorémica e/ou melhoria rápida após a re-hidratação. Uma ecografia abdominal anterior sem critérios de EHP não deve excluir de forma definitiva o diagnóstico. Assim, por ser uma patologia dinâmica, se existir um elevado grau de suspeição clínica deve repetir-se o estudo ecográfico e no caso de persistirem dúvidas relativamente ao diagnóstico deve realizar-se um estudo radiológico contrastado.

Referências

1. Wyllie R. Pyloric stenosis and Congenital anomalies of the stomach. In: Behrman RE, Kliegman RM, Arvin AM, editors. *Nelson Textbook of Pediatrics*. 18th ed. Philadelphia (USA): WB Saunders Elsevier; 2007; 1555-7.
2. Olivé AP, Endom EE. Infantile Hypertrophic Pyloric Stenosis. Up to Date [CD-ROM] 2007 April.
3. Reid JR. Hypertrophic pyloric stenosis. [updated august 2009]. Acessível em: <http://emedicine.medscape.com/article/409621-overview>.
4. Udassin R MD. New insights in infantile hypertrophic pyloric stenosis. *IMAJ* 2004;6:160-1.
5. Abel RM, Bishop AE, Dore CJ, Spitz L, Polak JM. A quantitative study of the morphological and histochemical changes within the nerves and muscle in infantile hypertrophic pyloric stenosis. *J Pediatr Surg* 1998;33:682-7.
6. Guarino N, yoneda A, Shima H, Puri P. Selective Neurotrophin deficiency in infantile hypertrophic pyloric stenosis. *J Pediatr Surg* 2001;36:1280-84.
7. Roger IM. The true cause of pyloric stenosis is hyperacidity. *Acta Paediatr* 2006;95:132-6.
8. Boybeyi O, Karnak I, Ekinci S, et al. Late-onset hypertrophic pyloric stenosis: definition of diagnostic criteria and algorithm for the management. *J Pediatr Surg* 2010;45:1777-83.
9. Papadakis K, Chen EA, Lukus FI. The changing present of pyloric stenosis. *Am J Emerg Med* 1999;17:67-9.
10. Tiao MM, Huang HC, Shieh CS, et al. Infantile hypertrophic pyloric stenosis in a 5 month old baby: case report. *Chang Gung Med J* 2000;23(7):442-5.
11. Weinstein MM, Seibert JJ, Erenberg A. Six atypical presentations of congenital hypertrophic pyloric stenosis. *Clin Pediatr* 1975;18(2):120-2.
12. Yu HR, Huang SC, Hsieh CS. Infantile hypertrophic pyloric stenosis presenting as Pseudo- Bartter's syndrome. *Min Guo ER* 1998;39(3):195-7.