

## Hipertrofia Idiopática do Masseter: Uma Causa Rara de Assimetria Facial

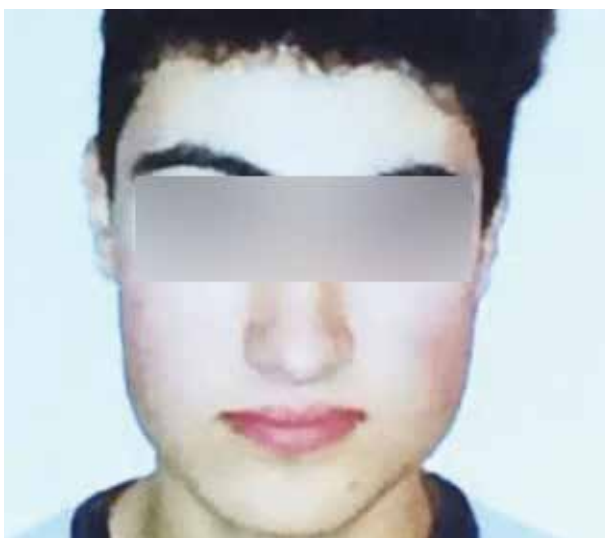### Idiopathic Masseter Muscle Hypertrophy: A Rare Cause of Facial Asymmetry

Ana Ferraz, Ana Brett, Luís Januário

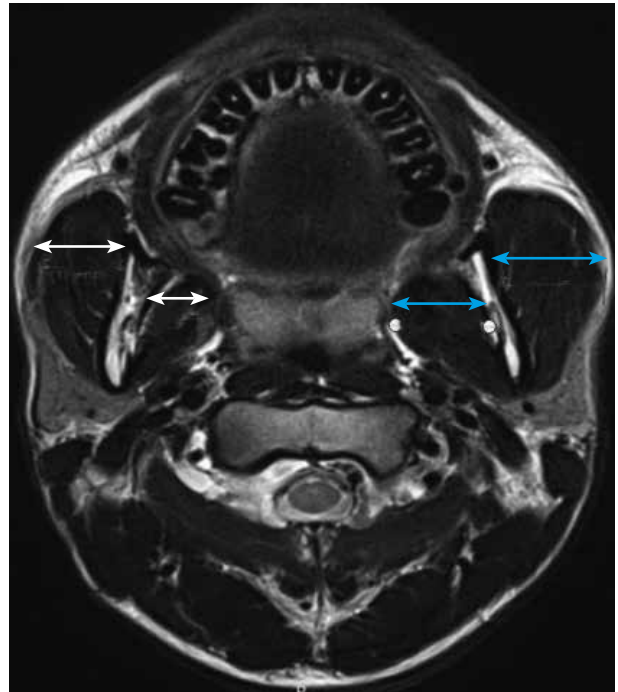
Serviço de Urgência Pediátrica, Departamento de Pediatria, Hospital Pediátrico de Coimbra, Coimbra, Portugal

Acta Pediatr Port 2017;48:356-7

Rapaz de 17 anos, previamente saudável, observado no serviço de urgência por assimetria facial (Fig. 1) condicionada por tumefação na região mandibular esquerda com um mês de evolução e febre baixa desde há dois dias. Sem dor local, dificuldade na mastigação ou trismo. Sem outros sintomas, nomeadamente anorexia, astenia ou perda ponderal. Sem história de traumatismo facial ou doença periodontal. No exame objetivo apresentava tumefação sobre o ângulo mandibular esquerdo, mais proeminente com a oclusão mandibular, palpando-se massa não dolorosa, mole e homogênea, de limites mal definidos, pouco móvel, com 3 x 4 cm de maiores dimensões. Sem outras alterações no exame objetivo. Foi colocada a hipótese de patologia infecciosa ou tumoral. Realizou estudo analítico, incluindo hemograma, ácido úrico, lactato desidrogenase, creatinofosfoquinase, transaminases, proteína C reativa, serologias para vírus Epstein Barr, citomegalovírus, vírus da imunodeficiência humana 1 e 2 e hemocultura, que não revelaram alterações. A ecografia revelou espessamento do masseter esquerdo, com normal estrutura fibrilar, sem formações anómalas ou sinais inflamatórios, com parótida normal e sem adenopatias locais. A ressonância magnética (Fig. 2) mostrou hipertrofia do masseter e pterigóide esquerdos, sugestiva do diagnóstico de hipertrofia idiopática do masseter.



**Figura 1.** Assimetria facial condicionada por tumefação na região temporo-massetérica à esquerda.



**Figura 2.** Corte de ressonância magnética da região da face e pescoço, que mostra hipertrofia do masseter e pterigóide esquerdos (setas à direita na imagem) e dimensão normal do masseter e pterigóide direitos (setas à esquerda na imagem).

A hipertrofia idiopática do masseter é uma condição rara e benigna, que se caracteriza por hipertrofia uni ou bilateral deste músculo. Tem o seu pico de incidência na adolescência e início da idade adulta. Alguns autores correlacionam esta entidade com o hábito de mastigar pastilhas elásticas, disfunção da articulação temporo-mandibular, má oclusão dentária, bruxismo e/ou distúrbios de ansiedade, sendo que a maioria dos doentes recorre ao médico por sintomas associados com estes desencadeantes (nomeadamente sensibilidade à palpação, incapacidade funcional e trismo) ou por questões estéticas. O diagnóstico diferencial da hipertrofia idiopática do masseter inclui outras causas de assimetria facial, infecciosas ou neoplásicas. O diagnóstico pode ser clínico. No entanto, considerando a complexidade do diagnóstico diferencial, este é frequentemente complementado por ecografia e, em casos particulares, por ressonância magnética.

**Palavras-Chave:** Adolescente; Assimetria Facial; Doenças Musculares/diagnóstico por imagem; Hipertrofia; Músculo Masseter

**Keywords:** Adolescent; Facial Asymmetry; Hypertrophy; Masseter Muscle; Muscular Diseases/imaging diagnosis

#### O QUE ESTE CASO ENSINA

- A hipertrofia idiopática do masseter apresenta-se como uma tumefação uni ou bilateral da região temporo-massetérica.
- A principal forma de apresentação é estética, mas podem existir sintomas associados às causas desencadeantes subjacentes, como sensibilidade à palpação, incapacidade funcional e trismo.
- O diagnóstico inicial é clínico; a ecografia e a ressonância magnética são fundamentais para confirmar a hipertrofia idiopática do masseter e excluir outras causas de tumefação da região temporo-massetérica.

#### Conflitos de Interesse

Os autores declaram a inexistência de conflitos de interesse na realização do presente trabalho.

#### Referências

1. Kamble V, K Mitra. A rare association of bilateral and unilateral masseter hypertrophy with hypertrophy of pterygoids. J Clin Diagn Res 2016;10:TJ03-4.
2. Guruprasad R, Rishi S, Nair PP, Thomas S. Masseter and medial pterygoid muscle hypertrophy. BMJ Case Rep 2011;pii: bcr0720114557.

#### Fontes de Financiamento

Não existiram fontes externas de financiamento para a realização deste artigo.

#### Proteção de Pessoas e Animais

Os autores declaram que os procedimentos seguidos estavam de acordo com os regulamentos estabelecidos pelos responsáveis da Comissão de Investigação Clínica e Ética e de acordo com a Declaração de Helsínquia da Associação Médica Mundial.

#### Confidencialidade dos Dados

Os autores declaram ter seguido os protocolos do seu centro de trabalho acerca da publicação dos dados de doentes.

#### Correspondência

Ana Ferraz  
anaibferraz@hotmail.com  
Hospital Pediátrico de Coimbra, R. Dr. Afonso Romão,  
3030 Coimbra, Portugal

**Recebido:** 29/01/2017

**Aceite:** 14/05/2017

3. Andreadis D, Stylianou F, Link-Tsatsouli I, Markopoulos A. Bilateral masseter and internal pterygoid muscle hypertrophy: A diagnostic challenge. Med Princ Pract 2014;23:286-8.
4. Rispoli DZ, Camargo PM, Pires JL, Fonseca VR, Mandelli KK, Pereira MA. Benign masseter muscle hypertrophy. Braz J Otorhinolaryngol 2008;74:790-3.